

Kumpulan Soal 11 Januari 2014  
FK UWKS  
Lokasi Ujian : FK UWKS

1. Pasien laki-laki 18 tahun dibawa ke UGD dengan keluhan ..... Pasien merupakan pengguna narkoba sejak 5 tahun yll. PMX : TD : 90/70mmHG, N: 128x/m, RR: 28x/m, pupil 1,5/1,5mm isokor. Penanganan pertama yang diberikan adalah :
  - a. Pemberian oksigen
  - b. Infus RL
  - c. Bilas lambung
  - d. Naloxon 0,4 intravena
  - e. Mengatakan pd teman pasien bahwa pasien harus direhab
  
2. Anak laki2 9 bulan dibawa oleh ibunya ke RS dengan keluhan selalu mengalami perdarahan setiap habis imunisasi. Pada lutut pasien tampak warna merah kehitaman saat pasien belajar berjalan dan sembuh dengan sendirinya. Paman pasien juga mengalami hal seperti ini. Pada PMX ditemukan hemartitis, Hb : 11gr/dl, leukosit : 5500/m<sup>2</sup>, trombosit 180.000/m<sup>2</sup>. Diagnosis yang tepat ?
  - a. thalassemia
  - b. defisiensi vit K
  - c. Hemofilia
  - d. Henoch scholen purpura
  - e. ITP
  
3. Pasien laki2 45 tahun datang ke RS untuk rutin kontrol DM. dan hasil pemeriksaan TD : 150/90mmHG, dan dari hasil urinalisis didapatkan 150 mikrogram albumin dalam kreatinin. Terapi antihipertensi yang tepat adalah ?
  - a. klozinid
  - b. diuretic
  - c. beta blocker
  - d. ACE- Inhibitor
  - e. Calcium canal blocker
  
4. Seorang perempuan berusia 33 tahun datang ke poliklinik dengan keluhan merasa lelah terus menerus sejak empat bulan terakhir. Setiap hari perasaannya murung dan dia tidak bisa lagi merencanakan menu masakan yang biasanya dilakukan dengan baik. Dia memaksakan dirinya untuk tetap melakukan aktivitas seperti biasa, tetapi merasa semakin tidak mampu. Sudah satu bulan ini ia kehilangan minat untuk bertemu dengan tetangganya, tidak mau pergi ke pengajian. Pasien telah menikah selama 8 tahun dan belum memiliki keturunan. Ia merasa tidak berguna sebagai istri dan merasa tidak beruntung seperti teman-temannya. Berat badan turun 5 kg. pemeriksaan fisik dan lab tidak ditemukan kelainan. Terapi yang diberikan

- a. Sertralin 1x20mg
  - b. Lorazepam 1x1mg
  - c. Risperidone 2x2mg
  - d. Olanzapine 1x5mg
  - e. Fluoksetine 1x20mg
5. Anak laki-laki usia 3 hari, mata merah keluar sekret hijau, saat hamil trimester ketiga ibu mengalami keputihan. Diagnosis yang tepat adalah
- a. Konjungtivitis gonore
  - b. Konjungtivitis vernalis
  - c. Konjungtivitis kataralis
  - d. Konjungtivitis viral
  - e. Konjungtivitis Chlamydia
6. Indonesia adalah negara peringkat ketiga jumlah penderita Tb terbanyak di dunia. 10% penderita Tb dunia ada di Indonesia. Yang penting bagi evaluasi nasional adalah
- a. Jumlah konversi
  - b. Jumlah notifikasi kasus
  - c. Jumlah penjarangan suspek
  - d. Jumlah kesalahan laboratorium
  - e. Jumlah keberhasilan pengobatan
7. Wanita 32thn dgn usia kehamilan 12 minggu, hb 10,5 ,, MCV dan MCHC normal  
penatalaksanaan
- a. tdk diapa2kan
  - b. tablet fe 100mg setiap hari
  - c. vit c
  - d makan makanan zat besi
  - e. pemeriksaan TIBC
- jwb an : B

Anak laki laki 8 thn di keluhkan pucat sejak umur 6 tahun dan kulit menguning. pemeriksaan : hipokromik mikrositer. hapusan darah tepi menunjukkan anisositoais, polikromasi, dan gambaran target cell.  
diagnosis untuk pasien ini :

- a. anemia def besi
- b. malaria
- c. thalasemia
- d. anemia def as. folat
- e. anemia aplastik

jwb an : C

8. Anak laki laki demam 39 derajat celcius, dengan keluhan batuk pilek, pada pemeriksaan auskultasi terdapat rhonki kasar di kedua lapang paru. diagnosis?
- brokhiolitis
  - bronkhopnemoni
  - tb paru
  - asma
  - ispa
- jwb an : B
9. Laki laki,76 thn,dibawa keluarga ke ugd karena sering pergi dari rumah untuk mencari istrinya(istri meninggal 2 tahun lalu).px seringmenuduh tetangga menyembunyikan istrinya.selain itu px jg sering lupa nama anaknya dan bertanya makan padahl br selesai makan.diagnosa paling tepat?
- dementia dengan gangguan prilaku
  - ggn afektif bipolar tipe manik
  - skizoafektiftipe manik
  - skizoafektif tipe depresi
  - skizofrenia
10. Laki laki 22 thn,ke ugd dengan keluhan panas terus menerus selama 8 hari.tidak ada menggigil. Pd pemeriksaan hb 13, hct 39,2, trombosit 150.000,DI dan UI dalam batas normal.pemeriksaan selanjutnya?
- Ig m antidengue
  - Ig g anti dengue
  - slad malaria
  - D. ....
  - Tes widal
11. Perempuan 56 tahun,kebugd karena sesaj sejak 2 bulan lalu.px sering lelah terutama setelah aktifitas.px jg mempunyai ht dan dn tetapi malas kontrol.pemeriksaan td 170/90, s3 +, rhonki -, jvp 5+3. Terapi yang di berikan?
- Digoxin,metaprolol
  - nitrat, hct, cavedrilol
  - lisinopril,digoxin,cavedrilol
  - Timosartan,digoxin,furosemid
  - digoxin,nitrat,.....
12. Anak umur tahun keluhan dubur gatal dan berwarna kemerahan. Dari hetero anamnesa ibu px mengatakan gatal terutama pada malam hari mengganggu tidur px. Pc tinggal dengan anggota keluarganya sebanyak 6 org. Lingkungan tempat tinggal pasien sangat padat. Tetangga pasien banyak mengalami sakit yg sama. Pd pemeriksaan di dptkn papula eritematous perianal. Apakah hasil pemeriksaan penunjang pada kasus di atas?
- Telur pada pemeriksaan feses
  - telur pada pemeriksaan swab perianal
  - Larva rabditiformis Pd feses

- D. Larva fillariform pada feses
- E. Fili..... gravid pd swab perianal

13. Px laki2 52 th mengeluh nyeri pinggang menjalar sampai tungkai kaki kanan sejak 2 hari. Setelah mengangkat air galon. Nyeri dirasakan seperti setrim listrik menjalar smpe kelingking kaki kiri. Nyeri bertambah terutama kalau batuk, bersin, mengejan. Pemeriksaan ttv normal. Pemeriksaan lab normal.  
Apa diagnosa kasus d atas?
- a. Low back pain
  - B. Myalgia
  - C. HNP
  - D. Osteoathritis lumbal
  - E. Spondilolistesis lumbal
14. Anak umur 5 th dtg dg keluhan bintik merah (ptekie) pada tungkai. Tidak ada demam.  
Apa defisiensi yg terjadi pd kasus di atas?
- a. Def. Limfosit
  - B. Def. Leukosit
  - C. Def. Monosit
  - D. Def. Eritrosit
  - E. Def. Trombosit
15. Seorang pria usia 35 tahun datang dengan keluhan demam yang dirasakan sejak 4 hari sebelumnya. Pasien mengeluh odinofagi, keluhan ini dirasakan dengan frekuensi 5x pertahun dalam 2 tahun berturut-turut. Pada pemeriksaan didapatkan tonsil membesar T2-T2?, hiperemis, permukaan tidak rata, kripta melebar dan didapatkan dendritus..

Terapi apa yang dapat dilakukan :

- a. Dilakukan tonsilektomi
- b. Cukup medikamentosa
- c. Diberikan medikamentosa dan edukasi
- d. Diredakan dulu masa aktif radangnya baru setelah itu dilakukan tonsilektomi
- e. Diredakan dulu masa aktif radangnya baru setelah itu dilakukan pengobatan rutin

Seorang pria usia 40 tahun datang dibawa keluarganya dengan penurunan kesadaran disertai keluhan lain demam sejak 3 hari sebelumnya dan kejang di bagian tubuh sebelah kanan. Pasien memiliki riwayat HIV positif 10 tahun yang lalu dan dirumah memelihara seekor kucing dan sering kontak dengan kotorannya. Pada tampak somnolen dengan pemeriksaan GCS E2V3M4 , pemeriksaan fisik Td : 120/80 mmHg , nadi : 80x/ menit, RR : 20x/ menit , suhu : 39 C.

Diagnosa yang mungkin ditegakkan :

- a. Ensefalitis virus
- b. Meningitis bakteri

- c. Toxoplasmosis
- d. Sarkoma Kaposi
- e. Pneumocystis Carinii

16. Seorang pria usia 35 tahun datang dengan keluhan demam yang dirasakan sejak 4 hari sebelumnya. Pasien mengeluh odinofagi, keluhan ini dirasakan dengan frekuensi 5x pertahun dalam 2 tahun berturut-turut. Pada pemeriksaan didapatkan tonsil membesar T2-T2?, hiperemis, permukaan tidak rata, kripta melebar dan didapatkan dendritus.. Dari anamnesa lebih lanjut didapatkan pasien mengeluh sering merasa linu atau nyeri di sendi-sendi pergelangannya.

Pemeriksaan yang harus dilakukan :

- a. Darah Rutin
- b. LED
- c. ASTO
- d. CRP
- e. Biakan kuman

17. Laki2, usia 35 th, dgn keluhan kulit bercak2 merah bersisik di punggung, bokong, siku dan lutut. Kulit kepala berketombe dan bersisik tebal. Pd pemeriksaan fisik ditemukan geographic tongue, pitting nail, onikolisis. Pada sendi2 jari ditemukan edema, eritema dan nyeri tekan.

Terapi sistemik yang paling tepat adalah:

- a. Acyclovir
- b. Erythromycin
- c. Ketoconazole
- d. Metrotexate
- e. Dexamethasone

18. Seorang ibu mengantarkan anaknya yang berusia 4 tahun ke poliklinik karena panas mendadak slama 4 hari disertai pusing dan mual, tidak ada batuk dan pilek. Pd pemeriksaan fisik RR: 30x/m, TD: 100/70 mmhg, T: 40'C, Nadi: 100x/m isi dan tegangan cukup.

Lab: Hb: 15 g/dl ,HCT: 46% ,Leuko: 2100 ,PLT: 100.000

Diagnosa paling tepat:

- a. Demam Thyloid
- b. Demam Dengue
- c. Demam Berdarah Dengue
- d. Demam karena Leptospira
- e. Demam Chikunguya

19. Seorang dokter mengikuti penelitian klinik fase 3, utk mengetahui apakah Limvastatin (obat penurun kolesterol) bekerja lebih baik dari

- pada simvastatin. Penelitian diikuti 300 org, cowok-cewek usia 45-65 thn. Semua variabel diatur, termasuk kepatuhan pasien mnum obat. Tujuan penelitian yg ingin dicapai adalah
- Effectiveness
  - Reliability
  - Efficacy
  - Efficiency
  - Safety
20. Dr .B bekerja di puskesmas x, bersama rekan kerjanya mendapatkan tugas untuk mencegah DBD di puskesmas tempat kerjanya...oleh karena itu Dr.B akan melakukan sosialisasi tentang 3M... Dalam melaksanakan kegiatan ini apa yang harus dilakukan pertama kali oleh dr.B...
- membuat keuntungan kegiatan
  - membuat jadwal kegiatan
  - merencanakan biaya kegiatan
  - membuat tujuan kegiatan
  - membuat manfaat dr kegiatan
21. Seorang wanita 50th, datang ke RS dengan keluhan lemah pada extremitas kanannya sejak 2 hari ini...DP: TD:170/110 N:80x/m RR:20x/m CTscan: lesi hipodense pada hemisfer cerebri kiri
- stroke infark
  - TIA
  - stroke perdarahan subarachnoid
  - stroke perdarahan intracerebral
  - stroke perdarahan intraventricular
22. Pasien dislipidemia dengan LDL :210 TG:250...oleh dokter akan diberikan obat simvastatin. Apa ES dari obat Simvastatin
- peningkatan gula darah
  - hepato toxic
  - batu ginjal
  - 
  -
23. Px laki-laki, 21 thn datang ke dokter dgn keluhan batuk sdh 3 bulan. Di sertai berat badan turun nafsu makan turun keringat dingin malam hari. Juga ada diare hilang timbul 4 bulan. Dp: suara nafas amforik. Rongki + . Lab : hb. 10,2 hct 35%, leko 1500, trombo 245rb ,tes bta + tes hiv ++ . Terapi yg digunakan untuk px ini .
- Terapi TB .
  - Terapi HIV setelah itu TB .
  - Terapi HIV bersamaan TB.
  - Terapi TB setelah itu HIV .
  - Terapi HIV.

24. Px laki2 umur 40 th. Pergi kontrol untuk penyakit TB ke dokter keluarga. Px tinggal dgn istri umur 35 thn n 2 anak umur 5 dan 3 tahun . Px juga mengeluh bahwa nafsu makan anaknya turun dan bb tidak naik mengikuti indek. Sebagai dokter apa yg harus anda lakukan.
- A. Menganjurkan untuk member tambahan makanan dan tambahan nutrisi .
  - B. Menganjurkan untuk obat penambah nafsu makan dan vitamin.
25. C. Menganjurkan untuk mantoux tes untuk ke dua anaknya.
- D. (Lupa ) .
  - E. Langsung terapi TB.
26. Bayi umur 5 hari dateng ke puskesmas dgn keluhan kuning. Sudah 3 hari . Pada pemeriksaan di temukan drnyut nadi 100x & RR 24x. Hasil kenaikan lab apa yg mesti kita waspadai .
- A. Bilirubin direx .
  - B. Bilirubin indirex.
  - C monoglukobirin ( klo gak salah ) .
27. D. Urobilin .
- E. Lupa.
28. Wanita 30th mengeluh nyeri dan kaku di pinggang sjk 3 hari yang lalu. Radiologi menunjukkan spondilitis L1-L2. Pasien ada riwayat gastritis. Terapi yg paling tepat adalah?
- A. Indometacin
  - B. Piroxicam
  - C. Asam Mefenamat
  - D. Ketoprofen
  - E. Celecoxib
29. Laki-laki 45 th mengeluh nyeri dada depan hilang timbul sejak 1 mgg yang lalu. Dirasakan terutama saat berbaring & bernafas, hilang saat duduk tegak/berdiri. 3 mgg sebelumnya px MRS 5 hari karena infark jantung akut dan KRS stelah dinyatakan sehat. Diagnosa pasien?
- A. Pericarditis
  - B. Bacterial Pneumonia
  - C. Congestive Heart Failure
  - D. Pulmonary Infarction
  - E. Recurrent Myocardial Infarction
30. Bayi dilahirkan pd usia kehamilan 30 mgg, BB 1250 gram, lahir SC karena antepartum bleeding. Saat lahir bisa nangis, 10 menit kemudian sesak, retraksi ICS, pernafasan cuping hidung, ujung2 jari kebiruan, RR 72x/menit. Tonus otot lemah, bayi tampak tdk aktif. Apa terapi?
- A. Antibiotik
  - B. Surfaktan
  - C. Kortikosteroid

- D. Surfaktan & Kortikosteroid
  - E. Antibiotik & Kortikosteroid
31. Seorang balita ke puskesmas.. Kms bulan juni berada di bah garis merah, kms bulan juli mendekati garis merah.. DX?
- A. Tumbuh negatif
  - B. Tumbuh positif
  - C. Tumbuh kejar
  - D. Tidak tumbuh
  - E. Tumbuh normal
32. Pasien datng ke RS untuk cek up rutin tahunan.. Didapat GDP 112, dan Hba1c: 6,8% 7%.. Diagnosa?
- A. Ggg intoleransi glukosa
  - B. Normal
  - C. Diabet type 1
  - D. Diabet type 2.
  - E.....
33. Pasien dtg keluhan mata gatal berair merah setelah bekerja di lapangan.. Ditemukan gambaran cobble stone.. Dx?
- A. Conj alergica
  - B. Vernal
  - C. GO
  - D
  - E...
34. 40 tahun wanita mengeluh lengan kiri atas membengkak, sebeleumnya 2 tahun yang lalu mengalami mastoidektomi radikal, tidak ditemukan tanda tanda rekurensi tumor payudara.
- A. Inflamasi kronik
  - B. Limfangioma
  - C. Limfedema
  - D. Tromboflebitis
  - E. Vena varikosa
35. 23 tahun wanita menggunakan pil kb 1 bulan. Mengeluh bintik bintik kemerahan pada kemaluanya. Apa advis anda sbagai dokter
- A. Tambah pil estrogen
  - B. Tambah pil progrsteron
  - C. Ganti metode kb
  - D. Observasi 2 bulan dengan pil.kb dilanjutkan
  - E.mengganti jadi pil bifasik
36. Suami istri betengkar, anak selalu mual muntah. Suatu bentuk konversi jiwa apa?
- A. Boundaries
  - B. Triangulation
  - C. Relevance



- D. Association
  - E. Interdependance
37. Wanita berumur 29 tahun, primigravida, datang dengan keluhan masa kemerahan nyeri pada payudara kanan sejak 3 hari yang lalu. Sekarang sedang menyusui bayinya yang kembar. Dari pemeriksaan fisik, ditemukan masa payudara kanan berdiameter 5 cm, fluktuatif (+), berwarna merah, nyeri tekan (+). Tindakan yang dilakukan :
- A. Eksisi biopsi masa
  - B. Berikan antibiotik
  - C. Aspirasi masa dengan jarum
  - D. Insisi, drainase masa, dan berikan antibiotik
  - E. Lanjutkan menyusui dengan payudara kiri
38. Bayi berusia 5 hari datang dengan keluhan mata merah, dengan kotoran berwarna kehijauan sejak 2 hari lalu. Ibunya sempat menderita keputihan di trimester akhir. Pemeriksaan didapatkan odema palpebra, sekret mukopurulen berwarna hijau kekuningan, infiltrat konjungtiva (+), kornea jernih. Diagnosa :
- A. Konjunktiva gonorrhoea
  - B. Konjunktiva vernal
  - C. Konjunktiva katarhalis
  - D. Konjunktivitis bakteri
  - E. Konjunktivitis chlamydia.
39. Indonesia merupakan negara dengan penderita TB ke-3 tertinggi di dunia. Penderita TB di Indonesia kurang lebih sama dengan 10 % penderita TB seluruh dunia. Parameter evaluasi program tersebut secara nasional :
- A. Angka konversi
  - B. Angka ....
  - C. Angka penjarangan suspek baru
  - D. Angka kesalahan lab
  - E. Angka kesembuhan penderita
40. Laki 45 thn dgn diabetes dan hipertensi. Hormon yg berpengaruh pd kasus DM?
- a. Insulin
  - b. FSH
  - c. TSH
  - d. ACTH
  - e. Glukagon.

41. Pasien sering mimpi buruk, terbangun dgn teriak2, tidur tidak sampai stadium REM. Diagnosa?
- Insomnia
  - b.insomnia primer
  - c.dissomnia
  - d.parasomnia
  - e.hipersomnia.
42. Laki terjatuh dgn siku terbentur posisi fleksi. Trjadi angulasi lengan atas kanan dan deformitas. Krepitasi di lengan atas tengah. Diagnosa?
- Fraktur humerus proksimal
  - b.fraktur humerus tengah
  - c.fraktur suprakondilar humeri
  - d.fraktur condilar humeri
  - e.fraktur columna humeri
43. Cewek 27 thn kontrol k dokter. Semggu sblme dtg dgn keluhan rasa trbakar di dada, mual, srg sendawa. Stlh dibri omeprazol n domperidon slm 4 mgg keluhan hilang. Bgm tatalaksana selanjutnya?
- Melanjutkan terapi smp 6 mgg
  - Stop terapi
  - Melanjutkan terapi jika keluhan kambuh
  - Menurunkan tingkatan obt
  - Rujuk k penyakit dlm.
44. Cewek 24 thn nyeri BAK 3 hr lalu. Sblmnya demam. Nyeri suprapubik (+) nyeri ketok kostovertebra (-). Pemeriksaan urin : wrn kuning keruh, nitrit (+), leukosit 15-30/LP, eritrosit 0-4/LP, epitel ++ bakteri +  
Dx anda?
- GNA
  - Ureterolitiasis
  - Vesikolitiasis
  - Pielonefritis
  - Sistitis
45. Cewek 21thn bintil2 berair 3 hr. Ad demam sblmnya. Dilakukan tzank tes (ad gbr). Ap yg ditemukan?
- Celah subepidermoid dgn serbukan limfosit
  - Multinukleated cell dgn serbukan netrofil
  - Sel raksasa inti byk
  - Foamy cell dgn serbukan limfosit
  - Makrofag inti byk n bsr
46. Penangan pertama (1st line) saat anak kejang di RS, :
- Diazepam

- B. Phenobarbital
- C. Phenytoin
- D. OBH
- E. Pamol

47. Pasien pusing berputar, kambuh saat aktivitas, hilang saat istirahat, :
- A. Vertigo
  - B. Tumor otak
  - C. Migrain
  - D. Stroke
  - E. Meningitis
48. Pasien demam 4 hr, bintik2 merah, mimisan, TANDA TANDA SHOCK:
- A. DSS
  - B. Dhv g 1
  - C. DHF g 2
  - D. Hay fever
  - E. Typus
49. Pemuda berusia 20 th kecelakaan dan mengalami fraktur di regio humeri, akan dilakukan tindakan operasi, sebelumnya diketahui pasien mempunyai riwayat dm tipe 1. Untuk persiapan operasi, metode insulin apakah yang diberikan?
- a. PTI
  - b. NZ
  - c. Lente
  - d. Semilente
  - e. RCI
50. Pria berusia 30 tahun, mengeluh muntah darah dan BAB seperti aspal selama 4 hari. 3 tahun ini pasien minum jamu2an untuk menghilangkan rasa nyeri di lututnya. Pada pemeriksaan fisik didapatkan TD 100/70 N 92 x permenit S 36.5 trombosit 90.000 Hb 8.6. cairan apa yang diberikan pertama kali untuk pasien tersebut
- a. NaCl 0.9%
  - b. Dextrose 5%
  - c. Dectrose 10%
  - d. Albumin
  - e. RL
51. Seorang perempuan berusia 68 tahun, pagi saat sedang sarapan 2 jam yang lalu kejang dan hilang kesadaran selama 2 menit. Setelah sadar terdapat afasia dan kelemahan pada otot wajah bagian kanan serta kelumpuhan pada tubuh bagian kanan. Pd pemeriksaan didapatkan TD 178/100 mmHg n 76 x permenit. Ada diagnosa pasien diatas?
- a. Perdarahan subaraknoid
  - b. Perdarahan intraserebral
  - c. Stroje infark tromboetik
  - d. Stroke infark kardioemboli

e.

52. Laki laki, 76 thn, dibawa keluarga ke ugd karena sering pergi dari rumah untuk mencari istrinya (istri meninggal 2 tahun lalu). px sering menuduh tetangga menyembunyikan istrinya. selain itu px jg sering lupa nama anaknya dan bertanya makan padahl br selesai makan. diagnosa paling tepat?
- A. dementia dengan gangguan perilaku
  - B. ggn afektif bipolar tipe manik
  - C. skizoafektif tipe manik
  - D. skizoafektif tipe depresi
  - E. skizofrenia
53. Laki laki 22 thn, ke ugd dengan keluhan panas terus menerus selama 8 hari. tidak ada menggigil. Pd pemeriksaan hb 13, hct 39,2, trombosit 150.000, DI dan UI dalam batas normal. pemeriksaan selanjutnya?
- A. Ig m antidengue
  - B. Ig g anti dengue
  - C. slad malaria
  - E. Tes widal
54. Perempuan 56 tahun, ke ugd karena sesak sejak 2 bulan lalu. px sering lelah terutama setelah aktifitas. px jg mempunyai ht dan dn tetapi malas kontrol. pemeriksaan td 170/90, s3 +, rhonki -, jvp 5+3. Terapi yang di berikan?
- A. Digoxin, metoprolol
  - B. nitrat, hct, carvedilol
  - C. lisinopril, digoxin, carvedilol
  - D. Timosartan, digoxin, furosemid
  - E. digoxin, nitrat, .....
55. Anak umur tahun keluhan dubur gatal dan berwarna kemerahan. Dari hetero anamnesa ibu px mengatakan gatal terutama pada malam hari mengganggu tidur px. Pc tinggal dengan anggota keluarganya sebanyak 6 org. Lingkungan tempat tinggal pasien sangat padat. Tetangga pasien banyak mengalami sakit yg sama. Pd pemeriksaan di dptkn papula eritematous perianal. Apakah hasil pemeriksaan penunjang pada kasus di atas?
- a. Telur pada pemeriksaan feses
  - B. telur pada pemeriksaan swab perianal
  - C. Larva rabditiformis Pd feses
  - D. Larva fillariform pada feses
  - E. Fili..... gravid pd swab perianal
56. Px laki 52 th mengeluh nyeri pinggang menjalar sampai tungkai kaki kanan sejak 2 hari. Setelah mengangkat air galon. Nyeri dirasakan seperti setrim listrik menjalar smpe kelingking kaki kiri. Nyeri bertambah terutama kalau batuk, bersin, mengejan. Pemeriksaan ttv normal. Pemeriksaan lab normal. Apa diagnosa kasus d atas?
- a. Low back pain
  - B. Myalgia

- C. HNP
  - D. Osteoarthritis lumbal
  - E. Spondilolistesis lumbal
57. Anak umur 5 th dtg dg keluhan bintik merah (ptekie) pada tungkai. Tidak ada demam.  
Apa defisiensi yg terjadi pd kasus di atas?
- a. Def. Limfosit
  - B. Def. Leukosit
  - C. Def. Monosit
  - D. Def. Eritrosit
  - E. Def. Trombosit
58. Seorang pria usia 35 tahun datang dengan keluhan demam yang dirasakan sejak 4 hari sebelumnya. Pasien mengeluh odinofagi, keluhan ini dirasakan dengan frekuensi 5x pertahun dalam 2 tahun berturut-turut. Pada pemeriksaan didapatkan tonsil membesar T2-T2?, hiperemis, permukaan tidak rata, kripta melebar dan didapatkan dendritus..  
Terapi apa yang dapat dilakukan :
- a. Dilakukan tonsilektomi
  - b. Cukup medikamentosa
  - c. Diberikan medikamentosa dan edukasi
  - d. Diredakan dulu masa aktif radangnya baru setelah itu dilakukan tonsilektomi
  - e. Diredakan dulu masa aktif radangnya baru setelah itu dilakukan pengobatan rutin

Seorang pria usia 40 tahun datang dibawa keluarganya dengan penurunan kesadaran disertai keluhan lain demam sejak 3 hari sebelumnya dan kejang di bagian tubuh sebelah kanan. Pasien memiliki riwayat HIV positif 10 tahun yang lalu dan dirumah memelihara seekor kucing dan sering kontak dengan kotorannya. Pada tampak somnolen dengan pemeriksaan GCS E2V3M4 , pemeriksaan fisik Td : 120/80 mmHg , nadi : 80x/ menit, RR : 20x/ menit , suhu : 39 C.  
Diagnosa yang mungkin ditegakkan :

- a. Ensefalitis virus
- b. Meningitis bakteri
- c. Toxoplasmosis
- d. Sarkoma Kaposi
- e. Pneumocystis Carinii

Seorang pria usia 35 tahun datang dengan keluhan demam yang dirasakan sejak 4 hari sebelumnya. Pasien mengeluh odinofagi, keluhan ini dirasakan dengan frekuensi 5x pertahun dalam 2 tahun berturut-turut. Pada pemeriksaan didapatkan tonsil membesar T2-T2?, hiperemis, permukaan tidak rata, kripta melebar dan didapatkan dendritus.. Dari anamnesa lebih lanjut didapatkan pasien mengeluh sering merasa linu atau nyeri di sendi-sendi pergelangannya.  
Pemeriksaan yang harus dilakukan :

- a. Darah Rutin
- b. LED

- c. ASTO
  - d. CRP
  - e. Biakan kuman
59. Px datang dengan tidak sadarkan diri dengan keluhan mual muntah, dalam 3 bulan terakhir sering kencing, dengan tensi 80/60 rr 36 nadi 110 GDA 510, diagnosax ialah
- A.kahonk
  - B.KAD
  - C.-
  - D.-
  - E.-
60. Px datang sengan batuk 2bulan, febriis BTA +,LED meningkat, SGOT SGPT meningkat, TERAPI OAT yang harus diwaspadai adalah
- A.rifamicin
  - B. etambutol
  - C.streptomycin
  - D.pirazinamid
  - E.isoniazid
61. Pasien 5 thn mengeluh \$ulut dan hidung kemerahan disertai nanah dan sebagian sdh mengering.pemeriksaa kulit : terdapat eritema, vesikula berdinging tipis dan krusta yg berwarna seperti madu bila diangkat krustanya. Diagnosanya..
- A.folikulitis
  - B.selulitis
  - C.impetigo
  - D.abses
  - E.horner
62. Pasien 58 thn dtg dgn keluhan lemas setelah berolahraga pagi hari. Pasien sdh menderita Dm selama 15 thn. Pasien sdh mendapat terapi insulin sebelum olah raga.pasien sdh makan dan sudah suntik insulin. Penyebab lemas..
- A.gerakan yg berlebihan
  - B.insulin dosis rendah
  - C.terlambat suntik insulin
  - D.hipertrofi jaringan subkutan
63. Pasien 32 thn dtg dengan vagina gatal dan nyeri.terdapat sekret putih seperti susu dan juga terdapat tanda2 inflamasi. Pasien mempunyai riwayat dm. Terapinya..
- A.itrakonazole 100mg
  - B.kertokonazole 200mg
  - C.Flukonazole 150mg
  - D.metronidazole 2g
  - E. Tinidazole 2g
64. Px hamil G1P0 usia 28mgg dtg dgn keluhan bengkak pd tungkai dan nyeri kepala hebat. Kakek ada riwayat HT. Pmx fisik didptkan td:170/100 N: 100x/m rr:28x/m t:36,5. Terapi u/ HTnya adalah
- A.furosemide
  - B.nifedipine
  - C.propanolol

- D.hct  
E.spironolacton
65. Pasien laki2 29 thn kecelakaan sepeda motor lalau robek didaerah dahi.tindakan aseptis yg anda lakukan adalah  
A.mencuci luka dgn klorin  
B.mencuci luka dgn yodium 3%  
C.mencuci luka dgn air mengalir  
D.mengoles luka dgn salep AB  
E.mencuci luka dgn sabun
66. Seorang anak diantar ibunya dgn keluhan bruntus2 didaerah dadanya. Keluhan ini muncul ketika mengeluarkan keringat. Apa terapi yg diberikan..  
A.bedak salisilat 5%  
B.bedak salisilat 2%  
C.salep 2-4g  
D.solutio salisilat
67. Laki2, 30 tahun, datangdengankeluhanbersin-bersin yang disertaididungtersumbat, lendirkadangidarihidungsampaitenggorokan, batuk (+) sesak (-), sebelumnya 2 hari yang lalupasienpergikepabrik semen, daripemeriksaandidapatkanhipertrofipada meatus media disertaisekret. Apa diagnosis padapasienini?  
a. Furunkel nasal  
b. Rhinitis vasomotor  
c. Rhinitis alergi  
d. Rhinitis akut  
e. Rhinitis hipertrofika
68. Sepasangsuaamiistridatangkepraktekandauntukmendapatkanpenjelasa nmengenaikontrasepsikondom, apaefeksampingdaripenggunaankondom?  
a. Rasa tidaknyamansaatterhubungan  
b. Alergipada penis maupun vagina  
c. Rasa sakitpada penis  
d. Rasa sakitsaatbuang air kecil
69. Laki2, 28 tahun, datangdengankeluhan ... hb: 22, Leukosit: 16200, Trombosit: 632000, apa diagnosis padapasienini?  
a. Polisitemiavera  
b. Polisitemiasekunder  
c. Polisitemia relative  
d. Limfoblastikakut  
e. Thalassemia absolut
70. Laki2, 17 tahun, datangdengankeluhannyeripadaperutkiriatasdanbahukiri, setelahmengalamikecelakaanlalulintasbeberapasaat yang lalu, daripemeriksaandidapatkanterabamassadenganperkusireduppada abdomen sebelahkiri. Apakemungkinan yang terjadipadapasienini?

- a. Rupture lien
  - b. Rupture ginjal
  - c. Rupture lambung
  - d. Rupture hepar
  - e. Rupture colon descendens
71. Laki-laki, 58 tahun, datang dengan keluhan tidak tahan dengan cuaca dingin, keluhan lain yang dirasakan pasien yaitu kram pada kedua tungkai, BAB tidak lancar, dll. Dari pemeriksaan fisik didapatkan makroglosia, edema pretibial. Diagnosis pada pasien ini adalah...
- a. Hipotiroid tipe Hashimoto
  - b. Hipotiroid tipe Perle's
  - c. Hipotiroid tipe subklinis
  - d. Hipotiroid tipe subakut
  - e. Hipotiroid tipe akut
72. Laki-laki, 58 tahun, nyeri dada menjalar sampai ke dagu dan lengkai kiri, dirasakan setelah makan 2 jam yang lalu, 1 minggu yang lalu keluhan serupa (+). TD: 120/70 N: 100 t: 37° C TB: 154 BB 71kg. diagnose ....
- a. Pleuritis
  - b. Pneumonia
  - c. Angina Pectoris
  - d. Ulkus Peptikum
  - e. Refluks Esofagus
73. Perempuan, 28 tahun, datang dengan keluhan nyeri dada seperti terbakar disertai mual dan sering bersendawa kurang lebih selama 6 bulan terakhir, terutama setelah makan, keluhan tidak membaik dengan istirahat, kemungkinan diagnosis pada pasien ini adalah:
- a. GERD
  - b. Angina pektoris
  - c. Sind. dispepsia
  - d. Ulkus gaster
  - e. Ulkus esofagus
74. Perempuan, 28 tahun, kontrol, seminggu sebelum nyeri dada seperti terbakar disertai mual dan sering bersendawa, diberi obat PPI dan domperidone, keluhan membaik setelah pemakaian 4 minggu, tindakan selanjutnya:
- a. Teruskan obat sampai 6 minggu
  - b. Lanjutkan obat apabila ada keluhan
  - c. Turunkan kombinasi golongan obat
  - d. Hentikan obat
  - e. Rujuk ke spesialis penyakit dalam
75. Perempuan, 28 tahun, kontrol, seminggu sebelum nyeri dada seperti terbakar disertai mual dan sering bersendawa, diberi obat Pantoprazol dan merasakeluhan membaik, tindakan selanjutnya:
- a. Teruskan obat sampai 4 minggu
  - b. Lanjutkan obat apabila ada keluhan
  - c. Berikan kombinasi golongan obat



- d. Hentikan obat
  - e. Rujuk ke spesialis penyakit dalam
76. Perempuan, 17 tahun, penurunan kesadaran, sebelumnya sering kencing malam hari, sering haus. Pemeriksaan fisik TD: 140/90 N: 100x/l RR: 32 x/l cepat dalam, GDS: 351 mg/dL.  
Diagnosis
- a. DM tipe I
  - b. DM tipe II
  - c. DM gestasional
  - d. DM insipidus
  - e. DM tipe lain
77. Laki-laki, 50 tahun, perut besar, mual, ikterik, distensi abdomen, hepatomegaly, tidak rata, teraba keras, AFP: 1000. Diagnosis
- a. Sirosis hepatitis
  - b. Abses hepar
  - c. Hepatoma
  - d. Hepatitis akut
  - e. Hepatitis kronik
78. Perempuan 28 tahun, benang AKDR tidak teraba, haid hari ke-2, dokter periksa benang (-), pemeriksaan:
- a. Sonde uterus
  - b. Kanal servikalis
  - c. Rontgen
  - d. USG
  - e. CT-scan
79. Seorang pria 28<sup>th</sup> mengeluh kesemutan di kedua lengan dan tungkai sejak 2 bulan ini. Keluhan juga disertai sering kencing. Pasien bekerja di kantor. Dari pemeriksaan fisik BB : 85 kg TB: 170cm vital sign dalam batas normal.  
hasil lab : gula darah puasa : 200 mg/dL ; trigliserida : 150 mg/dL ; kolesterol total: 220 mg/dL  
Dokter menyarankan untuk berolahraga.  
apa manfaat olahraga bagi pasien tersebut ??
- a. meningkatkan kepekaan pancreas dan reseptor insulin
  - b. meningkatkan lipolysis di sel lemak
  - c. meningkatkan ambilan glukosa di usus
  - d. menurunkan kebutuhan O<sub>2</sub> dan aliran darah
  - e. menurunkan glukosa darah
80. Laki-laki 23<sup>th</sup> mengeluh nyeri di pergelangan tangan, keluhan dirasakan sejak 1 bulan pasien minum obat OAT. efek obat apa yang

kemungkinan menyebabkan keluhan ini?

- a. Pyrazinamid
- b. Ethambutol
- c. Streptomisin
- d. Rifampisin
- e. INH

81. Anak laki-laki usia 3 tahun datang ke IGD dengan kejang, 1 hari yang lalu pasien panas, batuk, pilek. dari pemeriksaan fisik suhu : 39 C, meningeal sign (-). Apa tindakan di IGD ?

- a. Diazepam
- b. Antibiotik
- c. Paracetamol
- d. Fenobarbital
- e. Asam Valproat

82. Seorang wanita 33 tahun, dengan suami mempunyai riwayat penyakit Infark Miocard Akut, Hipertensi, dan Obesitas. Pasien dengan suami tinggal serumah dengan kedua anak kembarnya yang berusia 8 tahun dan kakak ipar perempuannya. Dalam keluarga ada riwayat Hipertensi pada adik kandung, kakak ipar, ibu kandung, dan ibu mertuanya. Pasien ingin mengkonsultasikan apakah anak – anaknya bisa memiliki masalah dengan jantung setelah mereka dewasa nanti. Apakah resiko masalah yang mungkin terjadi pada keluarga inti ?

- a. Masalah penyakit yang berhubungan dengan gaya hidup dan faktor genetic
- b. Masalah penyakit menular karena berhubungan dengan lingkungan
- c. Masalah penyakit tidak menular tapi dipengaruhi oleh gaya hidup
- d. Masalah penyakit tidak menular tapi tidak dapat dipisahkan oleh faktor genetic
- e. Masalah pada keluarga karena bentuk keluarga merupakan keluarga besar

83. Seorang ibu membawa anaknya berusia 15 bulan ke Puskesmas dengan keluhan diare sejak 2 hari yang lalu. Diare sebanyak 10x/hari,

berwarna kuning, menyemprot, berbau asam, disertai demam. Pada pemeriksaan fisik didapatkan Nadi = 110x/menit, RR = 30x/menit, Suhu = 38,6°C. Anak rewel, bila menangis air mata masih keluar, turgor kulit kembali dengan cepat. Oleh dokter disarankan agar banyak minum air dan diberikan oralit.

Apakah terapi tambahan yang harus diberikan menurut WHO ?

- a. Antibiotic
- b. Probiotik
- c. Antispasmodic
- d. Supplement Zinc
- e. Tablet Fe

84. Seorang pria gemuk berusia 60 tahun, datang ke Puskesmas dengan keluhan nyeri dada dan sesak nafas saat menaikki tangga. Pasien mengaku punya riwayat sakit jantung dan hipertensi. Pada pemeriksaan fisik dalam batas normal.

Pemeriksaan penunjang /tambahan apakah yang perlu dilakukan ?

- a. TGL + HDL
- b. TGL + LDL
- c. Kolesterol + HDL
- d. Kolesterol + LDL
- e. LDL + HDL

85. Seorang ibu 57 tahun datang ke Puskesmas dengan keluhan kuning 1 minggu. Ibu tersebut mengatakan 2 minggu yang lalu perutnya terasa nyeri saat mengkonsumsi makanan bersantan. Pada pemeriksaan fisik ditemukan TD = 120/80 mmHg, N = 84x/menit, RR = 24x/menit, Suhu = 36,8°C, spider nevi (-), nyeri regio abdomen (+). Dokter mengatakan diagnosa ibu tersebut adalah Jaundice karena obstruksi di saluran empedu.

Apa yang ditemukan pada pemeriksaan penunjangnya ?

- a. Hiperbilirubinemia direct pada serum meningkat
- b. Hiperbilirubinemia indirect pada serum meningkat
- c. Hiperbilirubin pada urin meningkat
- d. Ditemukan urobilinogen pada urin
- e. Ditemukan urobilinogen pada usus

86. Anak-anak berusia 10 tahun merupakan salah satu murid yang pintar di sekolahnya. Akan tetapi, akhir-akhir ini pasien menjadi sering melamun. Bolpoin yang dipegang terkadang tiba-tiba suka terjatuh.

Keluhan ini biasanya berlangsung sekitar 1 menit dan setelah itu pasien beraktivitas kembali.

Diagnosis yang paling tepat adalah....

- a. Bangkitan umum mioklonik
- b. Bangkitan umum tonik-klonik
- c. Bangkitan absens
- d. Sinkop
- e. Bangkitan parsial sederhana

87. Seorang wanita berusia 56 tahun sering merasa pusing berputar, terutama saat kepala berubah posisi ketika bangun tidur dan akan tidur. Keluhan ini disertai dengan mual. Hasil pemeriksaan fisik dalam batas normal. Hall-pike +

Diagnosis paling sesuai adalah....

- a. Neuritis vestibularis
- b. BPPV
- c. Meniere disease
- d. Vertigo
- e. ?

88. Wanita sering merasa lemas di tangan dan kedua lengan. Pada lengan didapatkan adanya volar rash. Pasien memiliki riwayat lupus. ??

Diagnosis yang paling tepat adalah....

- a. Arthritis Rheumatoid
- b. SLE
- c. Gout Atritis
- d. Fibromyalgia
- e. CKD

89. Seorang anak usia 3 tahun datang ke IGD RS diantar oleh ibunya. Pasien datang dengan keluhan BAB cair sejak 1 hari yang lalu, BAB 9 kali, warna kuning, konsistensi encer. Anak tampak lesu, nadi 134

x/menit, RR 30 kali/menit, makan dan minum malas, mata cekung, turgor kurang, bibir kering.

Diagnosis yang tepat adalah....

- a. Diare akut tanpa dehidrasi
- b. Diare persisten dehidrasi ringan-sedang
- c. Diare akut dehidrasi ringan sedang
- d. Diare akut dehidrasi ringan
- e. Diare akut dehidrasi berat

90. Seorang pria 45 tahun datang dengan keluhan terdapat luka pada telapak kaki kanan yang bernanah. Sebelumnya tertusuk paku 2 minggu yang lalu. Tidak nyeri, GDS 450 mg/dl. Riwayat HT 8 tahun tidak terkontrol. Kerusakan terjadi pada ..?

- a. Serabut anterior medulla spinalis
- b. Serabut posterior medulla spinalis
- c. Traktus kortikospinalis
- d. Traktus kortikobulbaris
- e. Kerusakan myelin dan axon

91. Wanita, 60 tahun datang dengan keluhan demam 3 hari, terlihat sakit sangat berat. Nyeri ketok kostovertebral + kanan, nyeri pada pinggang kanan, nyeri menetap. Kreatinin 0.8; leukosit 19.000, urinalisis protein +, sedimen leukosit penuh. Diagnosis yang tepat adalah....

- a. Glomerulonefritis akut
- b. Glomerulonefritis kronis
- c. Pielonefritis akut
- d. Pielonefritis kronis
- e. Sisititis akut

92. Pasien laki-laki, usia 60 tahun nyeri hebat di telinga kanan. Wajah perot ke arah kiri, pusing pendengaran berkurang, pengecapan 2/3 lidah depan berkurang. Terdapat vesikel pada daun telinga dan vesikel umbalikalis. Terapi kausatif ?

- a. Acyclovir
- b. Amoxicillim
- c. Asam mefenamat
- d. Betahistin

e. Paracetamol

93. Seorang laki-laki, usia 25 tahun mengeluh nyeri di telinga kiri. Nyeri berlangsung selama 3 hari sejak berenang di pantai. Nyeri tekan tragus. Kanalis eksterna edema dengan batas tidak tegas. Tes pendengaran normal.

Diagnose yang paling tepat adalah

- a. Otitis eksterna difus
- b. Otitis eksterna sirkumskripta
- c. Otomikosis
- d. Perikondritis
- e. ?

94. Anak laki-laki berusia 4 tahun dibawa ke dokter karena sakit telinga kanannya. Anak menangis sambil memegang daun telinganya. 3 hari yang lalu, pasien menderita demam dan pilek. Pada pemeriksaan membrane tympani terlihat cembung. Diagnose paling tepat adalah....

- a. OMA
- b. OE
- c. Tonsilo faringitis
- d. Tonsilitis
- e. Rhinitis

95. Seorang anak, laki-laki, usia 4 tahun dibawa ibunya ke posyandu untuk menimbang berat badan. Didapatkan hasil garis mendekati garis merah pada KMS. Bulan lalu berat anak tersebut berada pada garis dibawah kartu merah. Status anak tersebut adalah....

- a. Tumbuh kejar
- b. Tumbuh normal
- c. Tumbuh negative
- d. Tumbuh positif
- e. Tidak tumbuh

96. Seorang laki-laki mengeluh kepala berputar sejak 1 minggu yang lalu, mual + muntah + pendengaran berkurang. Telinga kiri berdenging. Diagnosis yang paling mungkin adalah....
- Meniere disease
  - Dizziness
  - Maflon sickness
  - Neuroma akustikus
  - BPPV
97. Seorang wanita berusia 45 tahun datang menyerahkan hasil laboratorium pemeriksaan rutin tahunan didapatkan gula darah puasa 118 mg/dl. Body mass index, tekanan darah dan profil lipid dalam batas normal. Dokter melakukan pemeriksaan HBA1c sebanyak 2 kali berturut-turut hasilnya 6.8 dan 7 %. Kemungkinan diagnosisnya....
- Normal
  - Sindrom metabolic
  - Gangguan toleransi glukosa
  - Sindrom pre diabetes mellitus
  - Diabetes mellitus
98. Seorang pria 32 tahun datang dengan keluhan terdapat luka pada telapak kaki kanan yang bernanah. Sebelumnya tertusuk paku 2 minggu yang lalu. Luka berbau busuk dan nanahnya berwarna hitam. Mikroorganisme apakah yang menyebabkan luka tersebut?
- Clostridium tetani
  - Clostridium perfringens
  - Staphylococcus aureus
  - Streptococcus B hemolyticus
  - N. Gonorrhea
99. Seorang wanita, usia 59 tahun datang dengan penurunan kesadaran. Diketahui pasien memiliki riwayat DM yang tidak terkontrol semenjak 10 tahun yang lalu. Hasil pemeriksaan didapatkan TD 100/60 Nadi 120, RR 28 suhu dbn. GDS 600 mg/dl. Apa yang menyebabkan keadaan di atas?
- Adanya badan keton yang masuk lewat sawar darah otak
  - Jumlah keton yang berlebihan dalam sel otak

- c. Permeabilitas ekstraseluler ....?
100. Seorang wanita primigravida dengan UK 34 minggu. Datang ke puskesmas untuk melakukan ANC. Berat badan pasien tidak bertambah sejak 2 minggu yang lalu dan tetap hanya bertambah 8 kg. Berapakah penambahan berat badan yang seharusnya?
- 1 kg/minggu
  - 2 kg/minggu
  - 1 kg/ 2 minggu
  - 2 kg/ 2 minggu
  - 3 kg/2 minggu
101. Seorang anak,perempuan berusia 18 bulan. Dengan BB dan TB normal. Anak biasa bermain bersama teman-temannya dan bisa berlari kesana kemari. Anak dapat berbicara "ma ma ma" "pa pa pa". Interpretasi tumbuh kembang anak?
- Normal
  - Gangguan pertumbuhan
  - Gangguan perkembangan
  - Gangguan pertumbuhan dan perkembangan
102. Seorang primigravida, 34 tahun. Datang dengan keluhan keluar perdarahan sedikit-sedikit. Uk 34 minggu. Pada pemeriksaan tampak ostium uteri mengeluarkan darah. Uterus normal,bagian anak tidak teraba. Diagnosis yang paling mungkin adalah....
- Plasenta previa
  - Solusio plasenta
  - Abortus insipiens
  - Abortus imminens
103. Seorang wanita datang ke puskesmas karena keluhan batuk selama 3 bulan. Hasil pemeriksaan BTA (+). Oleh dokter disarankan untuk mengkonsumsi obat-obat tuberculosis. Pasien baru saja melahirkan seorang anak dan ingin menyusui bayinya. Sebagai dokter, apa yang anda sarankan?
- Bayi tidak diberi ASI,dan diganti susu formula
  - Bayi disusui dan diberi profilaksis
  - Bayi dijauhkan dari ibunya



d. Bayi .??

104. Seorang bayi dibawa ke RS karena terlihat banyak mengeluarkan secret berwarna kehijauan yang lengket. Pada hasil pemeriksaan, secret mukopurulen, edema palpebra, injeksi konjungtiva, kornea dbn. Apa diagnosis yang paling mungkin?

- a. Konjungtivitis kataral
- b. Konjungtivitis vernal
- c. Konjungtivitis trachomatis
- d. Konjungtivitis gonorrhoe
- e. Konjungtivitis sika

105. Seorang wanita, usia 56 tahun datang dengan keluhan nyeri pinggang sejak 2 hari yang lalu akibat terjatuh di kamar mandi. Pada hasil foto didapatkan adanya fraktur pada L1-L4. Apa penyebab kelainan di atas?

- a. Spondilosis lumbalis
- b. Osteoarthritis
- c. Aritris gout
- d. Osteoporosis

106. Seorang wanita tampak tergeletak tidak sadarkan diri. Pasien tampak mengorok dan akhirnya dilakukan jaw trust. Setelah melakukan jaw trust, suara ngorok agak membaik. Tindakan apa yang akan dilakukan selanjutnya?

- a. Melakukan jaw trust sampai suara ngorok menghilang
- b. Memasang orofaringeal airway
- c. Melakukan suction
- d. Oksigenasi

107. Terdapat 5 orang pasien:

Pria, 17 tahun habis tawuran

Pria, 34 tahun dalam keadaan koma

Wanita, 24 tahun, setelah dipukuli suaminya

Anak-anak, 18 bulan kejang

Pria, 23 tahun, tuna grahita setelah jatuh dari kursi roda

Manakah pasien yang berkompeten untuk dimintai keterangan?

- a. Pria, 17 tahun habis tawuran

- b. Pria,34 tahun dalam keadaan koma
  - c. Wanita,24 tahun,setelah dipukuli suaminya
  - d. Anak-anak,18 bulan kejang
  - e. Pria,23 tahun,tuna grahita setelah jatuh dari kursi roda
108. Pria, 30 tahun,datang dengan keluhan sering berdarah secara tiba-tiba. Dari hasil pemeriksaan dokter didapatkan TD 100/60 Nadi 88 RR 26 t'ax dbn. Hasil laboratorium didapataka Hb 7.2 Leukosit 95.000 trombotit 250.000 didapatkan sel blast 80 %. Diagnosis yang paling mungkin adalah...
- a. Leukimia
  - b. Thalasemia
  - c. Inkompabilitas Rh
  - d. ?
109. Seorang primigravida, 20 tahun datang ke tempat praktek dengan keluhan lemas dan mual. UK 32 tahun dan riwayat ANC tidak teratur. Pasien jagan jarang mengkonsumsi suplemen Fe. Dari hasil laboratorium, didapatkan Hb 9 Leukosit 9000 trombotit dbn. Apa yang anda sarankan kepada pasien?
- a. Transfusi PRC
  - b. Pemberian suplemen Fe selama 3 bulan dan transfuse PRC
  - c. Pemberian suplemen Fe dan transfuse Whole Blood
  - d. Pemberian Suplemen Fe sampai melahirkan
  - e. Pemberian Fe dan Vitamin C selama 3 bulan
110. Seorang laki-laki.27 tahun datang ke praktek karena demam yang tidak sembuh-sembuh sejak 2 minggu yang lalu. Pada pemeriksaan fisik didapatkan lidah kotor. Pasien sudah meminum kloramphenikol tapi demam tidak sembuh. Terapi apa yang anda sarankan?
- a. Amoxicillin
  - b. Asam mefenamat
  - c. Ciprofloxacin
  - d. Clindamisin
  - e. Doksisisiklin

111. Pasien datang dengan keluhan penurunan kesadaran.pasien memiliki riwayat sebagai pemakai obat-obatan. Pada pemeriksaan klinis didapatkan TD 110/80 Nadi 88 RR 28 suhu norml. Pada pemeriksaan didapatkan pupil melebar. Obat apakah yang menyebabkan kelainan di atas?
- Heroin
  - Ganja
  - Kokain
  - Benzodiazepine
  - ?
112. Seorang primigravida, 34 tahun. Datang dengan keluhan keluar perdarahan banyak pada saat beristirahat. Uk 30 minggu. Pada pemeriksaan tampak ostium uteri mengeluarkan darah. Uterus tegangl,bagian anak tidak teraba.  
Diagnosis yang paling mungkin adalah....
- Plasenta previa
  - Solusio plasenta
  - Abortus insipiens
  - Abortus imminen
113. Seorang ibu datang untuk melakukan ANC. Didapatkan haid terakhir pada tanggal 13-20 Juni 2012. Kapankah HPL berdasarkan rumus naegele?
- 20 Maret 2013
  - 27 Maret 2013
  - 20 Juni 2012
  - 20 Februari 2013
  - 27 Februari 2013
114. Seorang ibu pasca melahirkan 2 bulan yang lalu. Ibu ingin menyusui dan ber-KB. KB apakah yang anda sarankah untuk ibu ini?
- Pil mini
  - Morning pill
  - Pil sekuensial
  - After pill?
  - Pill kombinasi

115. Seorang mengalami kecelakaan sehingga pergelangan tangannya tidak dapat dorsofleksi. kemudian area segitiga (?) juga mengalami kerusakan sehingga ibu jari dan jari telunjuk tidak dapat fleksi. Saraf apakah yang mengalami kerusakan?
- Saraf ulnaris
  - Saraf medianus
  - Saraf radialis
  - Saraf brachialis
  - ?
116. Seorang anak dibawa ke poli karena ibunya menderita TBC. Kemudian dokter menyarankan untuk dilakukan tes mantoux. Bagaimanakah cara melakukan tes mantoux?
- Menyuntikkan vaksin BCG secara subkutan
  - Menyuntikkan vaksin BCG secara intrakutan
  - Menyuntikkan vaksin BCG secara intramuscular
  - Menyuntikkan vaksin tuberkulin secara subkutan
  - Menyuntikkan vaksin tuberkulin secara intrakutan
117. Laki-laki, 34 tahun, dibawa ke IGD karena muntah-muntah. Pasien merasa kedinginan, letih, dan sering tidur sejak kemarin. Pasien mengkonsumsi narkoba sejak 5 tahun yang lalu. Pemeriksaan fisik : TD 90/50 mmHg, N 100 x/mnt, RR 12 x/mnt, tax 37,1°C, diameter pupil 1,5mm/1,5mm. Langkah awal yang dilakukan...
- Kumbah lambung
  - Naloxone iv 04 mg
  - Rehabilitasi
  - Infus RL
  - Oksigenisasi
118. Seorang anak laki-laki, 9 bulan, dikeluhkan sering mengalami perdarahan post imunisasi dan terdapat lebam-lebam pada lutut saat belajar merangkak. Lebam akan hilang tanpa diobati. Paman dari ibu mempunyai keluhan yang sama. Hb 11 gr/dl, Leukosit 5500, trombosit 180.000. Diagnosis yang mungkin adalah...
- ITP

- b. Hemofilia
  - c. Thalasemia
  - d. HSP
  - e. Defisiensi vitamin B<sub>12</sub>
119. Laki-laki, 45 tahun, penderita DM, datang ke dokter untuk kontrol rutin. TD 150/92 mmHg. Pada pemeriksaan urinalisis didapatkan 150 mikrogram albumin/mg kreatinin. Obat hipertensi apa yang diberikan...
- a. Diuretik thiazid
  - b. Beta Blocker
  - c. Blocker Canal Calcium Dihidropine
  - d. ACE inhibitor
  - e. Klonidin
120. Laki-laki, 27 tahun, dilakukan operasi apendiktomi. Hasil PA didapatkan bentukan tuberkel-tuberkel, dengan sel datia langerhans. Apa diagnosis pastinya...
- a. Appendisitis akut
  - b. Appendisitis kronis
  - c. Appendisitis infiltrat
  - d. Appendisitis TB
  - e. Appendisitis granulosa
121. Seorang laik-laki meninggal ketika latihan berenang. Didapatkan wash dry hand, tidak ada ptechie dan tanda-tanda asfiksia. Kemungkinan sebab kematian adalah...
- a. Reflek vagal
  - b. Asfiksia
  - c. ...
  - d. ...
  - e. ...
122. Wanita, usia 30 tahun, mengeluh nyeri pada payudara kanan. Payudara terasa panas, bengkak, dan kemerahan. Terdapat massa ukuran 5x4x2 cm, eritema, dan teraba panas. Apa tindakan yang paling tepat...
- a. Eksisi

- b. Insisi, drainase, diberi antibiotik
  - c. Biopsi
  - d. ...
  - e. ...
123. Minamata disease merupakan keracunan...
- a. Arsen
  - b. Pb
  - c. Merkuri
  - d. ...
  - e. ...
124. Air yang tidak boleh ada kandungan apa...
- a. Arsen
  - b. Pb
  - c. Merkuri
  - d. Sianida
  - e. ...
125. Wanita, 34 tahun, primigravida, mengeluh perdarahan banyak pada saat istirahat. Usia kehamilan 34 mgg. TTV : TD 140/90 mmHg, N dbn, T dbn, pemeriksaan inspekulo ostium uteri tertutup. Diagnosis...
- a. Solusio plasenta
  - b. Abortus imminen
  - c. Abortus insipien
  - d. Abortus inkomplit
  - e. Plasenta previa
126. Tuberkulosis merupakan penyakit nomor 3 terbanyak yang terjadi di Indonesia. Di dunia, prevalensi juga terus meningkat. Indikator paling penting untuk menilai keberhasilan adalah...
- a. Evaluasi nilai konversi
  - b. ...
  - c. ...
  - d. ...
  - e. Evaluasi hasil pengobatan

127. Pasien laki-laki umur 45 tahun, mengeluh luka pada telapak kaki dan tidak sembuh-sembuh selama 1 bulan yang lalu. Sudah diobati sendiri dengan beli obat di apotek tetapi tidak sembuh. Ada riwayat dm dan HT pada orang tuanya. Pasien termasuk obesitas dengan BMI  $\geq$  25. GDA puasa 140 mg/dl. Hormon apakah yang mempengaruhi...
- Insulin
  - TSH
  - ...
  - ...
  - Glukagon
128. Seorang gadis, 20 tahun, megeluh mimpi yang panjang dan lama, serta menakutkan. Dia akhirnya terbangun dari tidurnya. Diagnosis...
- Insomnia
  - Disomnia
  - Hipersomnia
  - ...
  - Parasomnia
129. Seorang atlet basket jatuh di lengan kiri. Susah digerakkan dan nyeri, krepitasi di lengan atas 1/3 tengah. Saat pronasi nyeri (+). Bagian mana yang fraktur...
- Fraktur humerus tengah
  - Fraktur humerus distal
  - Fraktur humerus proksimal
  - Fraktur caput humerus
  - Fraktur colum humerus
130. Seorang laki-laki tiba-tiba membakar TV karena merasa ide-ide dalam pikirannya diketahui orang lain dan itu menyangkut rahasia negara yang tidak boleh diketahui siapapun. Waham (+). Terapi untuk pasien terebut...
- CPZ
  - THD
  - Trifluorazin
  - Benzodiazepin

- e. ...
131. Seorang anak, laki-laki, 10 tahun, tiba-tiba tidak sadar 2 jam yang lalu. Ibu mempunyai riwayat DM. Pemeriksaan keton (+++), GDA 250 mg/dl. Diagnosis pasien...
- Dm Juvenile
  - Ketoasidosis diabetik
  - Asidosis metabolik
  - Alkalosis metabolik
  - ...
132. Seorang anak buta, bapak dan ibu tidak buta. Nenek dari ayahnya menderita kebutaan. Resiko laki-laki dan perempuan sama. Kemungkinan genetik kecil.....lupa
- Autosomal resesif
  - X resesif
  - X dominan
  - ...
  - ...
133. Wanita, 22 tahun G1P0A0, UK 37 mgg. Janin tunggal, hidup, intrauterine. Mengeluh nyeri pinggang sampai menjalar ke ari-ari. Keluar cairan bercampur darah pervaginam. TD 130/90 mmHg, N 90 x/mnt, RR 22 x/mnt, VT : pembukaan 4 cm, ketuban utuh. Presentasi kepala. Masuk fase apa...
- Fase aktif deselerasi
  - Fase aktif akselerasi
  - Fase aktif obliterans
  - Fase aktif dilatasi maksimal
  - Fase laten
134. Bayi, usia 3 hr, ke PKM dibawa oleh ibunya karena mata bayi lengket dan bernanah. Riwayat persalinan normal di dukun, ibu mempunyai riwayat keputihan berbau saat kehamilan. Pada pemeriksaan luar terdapat sekret kekuningan purulen pada kedua matanya. Diagnosis...
- Neisseria Gonorhea
  - Adenovirus



- c. *Candida albicans*
  - d. ...
  - e. ...
135. Seorang penjaga cold chain lemari vaksin (refrigator) pada malam hari terasetel  $-5^{\circ}\text{C}$ , padahal paginya masih pada suhu normal. Penjaga melapor ke kepala PKM. Tindakan...
- a. Mengembalikan vaksin ke Dinkes
  - b. Membuang vaksin
  - c. Melakukan uji kocok vaksin
  - d. Menyetel ulang suhu lemari es
  - e. ...
136. Pasien laki-laki, 72 tahun, menderita TB paru dan DM, OAT apa yang bisa menurunkan efektivitas OAD...
- a. INH
  - b. Streptomisin
  - c. Pirazinamid
  - d. Etambutol
  - e. Rifampisin
137. Seorang laki-laki 20 tahun, menyelam di kolam, bisa bertahan di dalam air lebih lama dari teman-temannya. Sistem saraf apa yang mengatur hal tersebut...
- a. Medula oblongata
  - b. Sistem limbik
  - c. Hipotalamus
  - d. Korteks cerebri
  - e. ...
138. Mayat laki-laki ditemukan di kolam renang, kutis arnina (+), pemeriksaan darah : alkohol (+). Cara kematian...
- a. Dry drowning
  - b. Wet drowning
  - c. Secondary drowning
  - d. Keracunan
  - e. ...

139. Visum hidup, laki-laki, 30 tahun, dicakar teman kantornya. Didapatkan luka lecet bentuk bulan sabit di pipi kanan. Dikenai pasal...
- 351 KUHP
  - 351 KUHP
  - 352 KUHP
  - 352 KUHP
  - 90 KUHP
140. Seorang istri melaporkan suaminya bersetubuh dengan wanita lain, diadakan polisi dan divisum. Kasus tersebut menyangkut apa...
- Perselingkuhan
  - Perzinahan
  - Persetubuhan dalam pernikahan
  - ...
  - ...
141. Seorang perempuan usia 45 tahun mengeluh pendengaran telinga kanan menurun sejak 3 hari yang lalu. Dari anamnesis, pasien merasa mendengar suara air saat menelan. Dari pemeriksaan otoskopi didapatkan membran tympani berwarna kekuningan, refleks cahaya menurun, dan masih intak. Diagnosis ??
- Otitis media serosa
  - Otitis media supuratif
  - OMA
  - OMK
  - Miringitis bulosa
142. Seorang perempuan usia 83 tahun datang ke dokter dengan keluhan tidak bisa BAB, nyeri perut, mual dan muntah. Dari hasil pemeriksaan, dokter menyarankan pasien untuk rawat inap. Namun pasien menolak dan mengatakan lebih nyaman dirawat di rumah. Bahkan pasien mengatakan lebih baik meninggal di rumah saja. Dokter dan keluarga pasien tidak berhasil membujuk pasien. Apakah prinsip bioetik yang dilakukan dokter tersebut?
- Altruisme
  - Non-maleficence
  - Beneficence

- d. Otonomy
  - e. Justice
143. Bayi berusia 3 bulan dibawa ke RS dengan keluhan sesak nafas dan batuk sampai tubuh berwarna biru. Keluhan tersebut muncul 1 jam sebelum dibawa ke RS. Dari pemeriksaan kedua lapang paru dbn. Wheezing (-), Rhonki (-)  
Terapi yang diberikan?
- a. Ampicillin
  - b. Kotrimoxazole
  - c. Sefixime
  - d. Eritromisin
  - e. Seftriaxone
144. Seorang perempuan usia 50 tahun datang dengan keluhan nyeri pinggang sejak 3 hari yang lalu. Pasien diketahui memiliki riwayat gastritis. Pemeriksaan radiologis ditemukan spondilosis lumbalis di daerah L1-L2. Terapi yang paling tepat?
- a. Asam mefenamat
  - b. Piroxicam
  - c. Colecoxib
  - d. Ketofren
  - e. indometasin
145. Seorang laki-laki usia 35 tahun datang dengan keluhan nyeri dada bagian depan, hilang timbul sejak 1 minggu yll. Nyeri dada dirasakan terutama saat berbaring dan bernafas. Menjadi lebih baik ketika duduk/berdiri tegak. 3 minggu sebelumnya pasien dirawat di RS dengan infark jantung akut selama 5 hari dan dinyatakan sembuh. Apa diagnosis nya?
- a. Pericarditis
  - b. Reccurent infark myocard
  - c. Pulmonary infark
  - d.
  - e. Pneumonia
146. Bayi lahir pada UK 30 minggu. BBL 1250 gram. Lahir SC a/i perdarahan antepartum. Saat lahir langsung menangis. 10 menit

kemudian bayi menjadi sesak. Retraksi interkostal (+). Pernafasan cuping hidung (+). Tonus otot tidak aktif. Ekstremitas kebiruan. Tangisan merintih. Tatalaksana?

- a. Antibiotik
- b. Surfaktan
- c. Kortikosteroid
- d. Surfaktan & Kortikosteroid
- e. Antibiotik & Kortikosteroid

147. Perempuan 40 tahun datang dengan keluhan lengan kiri atas bengkak. 2 tahun yll pasien melakukan radikal mastektomi dengan indikasi kanker payudara. Pemeriksaan fisik tidak ditemukan tanda-tanda rekurensi tumor payudara. Kemungkinan?

- a. Infeksi kronis
- b. Limfangioma
- c. Limfadema
- d. Tromboflebitis
- e. Vena....

148. Perempuan 23 tahun baru pertama kali menggunakan pil kontrasepsi sejak 1 bulan. Datang dengan keluhan keluar darah sejak 1 minggu yll. Tatalaksana yang tepat?

- a. Tingkatkan esterogen
- b. Tingkatkan progesteron
- c. Ganti dengan kontrasepsi bifasik
- d. Ganti dengan yang lain
- e. Tetap, tapi observasi 3 bulan

149. Anak-anak 10 tahun dengan keluhan sesak nafas sejak 3 tahun yll. Sebelumnya penderita tidak mengeluhkan sakit yang sama. Dari anamnesis terungkap bahwa orangtuanya sering bertengkar dan memutuskan untuk berpisah. Tiap kali orangtua bertengkar, penderita kambuh.

Mekanisme apa yang terjadi pada penderita?

- a. Interdepresi
- b. Boundaries
- c. Triangulation

- d. Assosiation
  - e.
150. Laki-laki 40 tahun mengeluh nyeri ibu jari kaki kiri. Nyeri pagi hari. Sehari sebelumnya jalan-jalan ke pegunungan. Gold standar untuk diagnosis ini adalah?
- a. Kolesterol serum meningkat
  - b. Asam urat serum meningkat
  - c. Ditemukan monosodium..pada cairan sendi
  - d. Ditemukan nanah di cairan sendi
  - e. Asam urat urin meningkat
151. Wanita berusia 20 tahun hamil G1P0A0 UK 38 minggu. Mengeluhkan pusing & nyeri ulu hati. TD: 180/110, N: 98, RR: 28, Tax: 37C. Diagnosis?
- a. Pre-eklampsia ringan
  - b. Pre-eklampsia sedang
  - c. Pre-eklampsia berat
  - d. Eklampsia
  - e. Eklampsia pre pural
152. Laki-laki 35 tahun dibawa keluarganya karena sering mengamuk. Ia mengatakan bahwa dirinya artis & dikejar-kejar oleh penggemarnya. Pasien suka membongkar isi lemari & mengembalikannya lagi. Gangguan psikomotornya adalah...
- a. Obsesif
  - b. Flight of ideas
  - c. Kompulsif
  - d. Isi pikir
  - e. e.
153. Seorang anak sehat usia 2 tahun datang ke IGD RS dengan keluhan kesulitan bernafas dan mengi. Pemeriksaan fisik didengar mengi pada paru kanan dan didapatkan tanda-tanda sianosis. Diagnosis?
- a. Asma
  - b. Bronkiolitis
  - c. Pneumonia

- d. Aspirasi benda asing
  - e. Kelainan paru bawaan
154. Wanita 30 tahun hamil 32 minggu datang ke IGD mengeluhkan kenceng-kenceng / nyeri perut sejak 6 jam yll. Kenceng-kenceng dirasakan tidak semakin sering dan tidak juga bertambah berat. Ketuban belum pecah. Lendir (-), darah (-). Apa yang diberikan?
- a. Antibiotik
  - b. Kortikosteroid
  - c. Tokolitik
  - d. Terminasi kehamilan
  - e. Resusitasi intrauterin
155. Laki-laki 48 tahun datang dengan nyeri perut dan gatal-gatal di seluruh tubuh. Oleh dokter didiagnosis kolestitis. Bilirubin 10 gr%. Pemeriksaan apa yang selanjutnya dilakukan?
- a. Bilirubin direct & indirect
  - b. Alkali fosfatase
  - c. SGOT
  - d. d.
  - e. e. Bile fragment....
156. Seorang dokter PKM ingin memberikan penyuluhan pada 10 orang ibu tentang cara menyusui yang baik pada ruangan 3x3 meter. Cara penyuluhan yang paling baik adalah dengan menggunakan media....
- a. Brosur
  - b. Booklet
  - c. Leaflet
  - d. Flashcard
  - e. Flayer
157. Seorang laki-laki 25 tahun mengalami kecelakaan. Pasien menderita luka pada bagian distal cruris dengan tulang yang mencuat keluar. Darah membasahi celananya. Cedera saraf yang ditakutkan adalah....
- a. Poplitea
  - b. Dorsalis pedis

- c. Tibialis anterior
  - d. Fibularis
  - e. Femoralis
158. Dinas kesehatan akan memberikan penyuluhan tentang bahaya HIV-AIDS pada pengendara di sebuah jalan tol dengan kecepatan para pengendara 60 km/jam. Media apakah yang paling baik dipakai?
- a. Baliho
  - b. Spanduk
  - c. Billboard
  - d. Flashcard
  - e. Flayer
159. Seseorang ditembak dengan senjata api, mayat dibawa ke forensik. Ditemukan luka tembak, diameter 8 mm. Ditemukan luka dan kelim tatto. Menurut identifikasi luka, jarak tembak tergolong....
- a. Dekat
  - b. Sangat dekat
  - c. Kontak
  - d. Jauh
  - e. Sangat jauh
160. Ditemukan di tengah jalan, seseorang tidak sadarkan diri setelah berolahraga. Anda melakukan RJP atas indikasi henti nafas dan jantung sambil menunggu ambulance datang. Setelah 15 menit anda menghentikan RJP. Atas indikasi apakah anda menghentikan RJP?
- a. Kaku mayat
  - b. Lebam mayat
  - c. Tanda-tanda kehidupan
  - d. Sianosis dan akral dingin
  - e. Pupil midriasis
161. Perempuan usia 19 tahun datang dengan keluhan gatal di rambut kepala. Didapatkan sejak 5 tahun yll. Bertambah parah jika mengerjakan tugas dan stress. Ditemukan skuama tebal pada kulit kepala dan alis. Didapatkan eritema, skuama tipis pada lipatan nasolabial. Diagnosisnya?

- a. Psoriasis
  - b. Tinea facialis
  - c. c.
  - d. d.
  - e. e. Dermatitis seboroik
162. Seorang kakek mendadak lemas tangan & kakinya ketika menggendong cucunya.pasien menderita DM 10 tahun yll. Diagnosis?
- a. Distrofia muskular progresif
  - b. b.
  - c. c. Stroke emboli
  - d. d. Stroke perdarahan
  - e. e.
163. Seorang laki-laki 35 tahun datang dgn keluhan bercak-bercak berwarna merah dengan sisik tebal pada punggung, bokong, kedua siku, dan lutut. Pasien juga mengeluh adanya ketombe yang berlapis tebal, gatal, pada rambut. Keluhan pasien disertai nyeri tekan pada sendi, bengkak, dan merah. Pada pemeriksaan geographic tongue (+), nail pitting (+). Pengobatan apa yang tepat?
- a. Acyclovir
  - b. Eritromicyn
  - c. Ketokonazol
  - d. Metrotrexat
  - e. Dexamethason
164. Diadakan sebuah penelitian untuk membandingkan mana yang lebih baik antara simvastatin dengan levostatin. Penelitian melibatkan 200 orang responden, semua aspek dimasukkan dalam penelitian. Tujuan dari penelitian tersebut adalah untuk membuktikan...
- a. Effectiveness
  - b. Efficacy
  - c. Efficiency
  - d. Reality
  - e. Safety
165. Pasien datang dengan keluhan sering merasa haus, lapar, buang air kecil (trias klasik DM). Riwayat pengobatan hipertensi tidak



terkontrol. Pemeriksaan TD: 180/100 mmHg, GDS: 280 gr/dL.

Pengobatan antihipertensi yang tepat?

- a. ACE-inhibitor
  - b. Propanolol
  - c. Spironolakton
  - d. Furosemid
  - e. Nifedipin
166. Kontraindikasi pengobatan hipertensi dengan keluhan: sesak nafas, wheezing (+), riwayat alergi (+) adalah...
- a. Ace-inhibitor
  - b. Propanolol
  - c. Valsartan
167. Riwayat pengobatan hipertensi (+), keluhan batuk (+). Obat apa yang digunakan untuk mengganti obat hipertensi yang dikonsumsi?
- a. Valsartan
  - b. ...
  - c. ....
  - d. ...
  - e. ...
168. Pasien anak umur 7 th datang dg kelihan gatal di sela2 jari, lipatan paha, bokong selama 7 hari. Kakaknya juga mengalaminya. Pada pemeriksaan fisik ditemukan papil eritema. Terapi yang tepat adalah...
- a. Permetrin
  - b. Krotamiton
  - c. Asam fusida
  - d. Betametason valerat
  - e. Gamma benzen heksaklorida
169. Pasien laki-laki umur 24 tahun datang ke IGD karena KLL dengan luka robek di kepala. Dokter ingin melakukan penjahitan luka. Penanganan antiseptik yang tepat adalah....
- a. Mencuci dengan larutan klorin
  - b. Mengoles dengan salep antibiotik
  - c. Mengoles dengan yodium 3 %
  - d. Mencuci dengan air mengalir
  - e. Mencuci dengan air sabun
170. Pasien laki-laki 23 tahun datang dengan keluhan sesak nafas dan di diagnosa bronkopneumonia. Diberi obat oleh dokter antibiotik

- spektrum luas selama 1 minggu. Pasien mengalami diare setelah 1 minggu konsumsi obat tersebut. Terapi yang tepat?
- Diteruskan dan ditambah antidiare
  - Diganti metronidazole
  - Diganti sefalosporin gen III
  - Kombinasi obat dg metronidazole
  - Kombinasi obat dg sefalosporin gen III
171. Pasien laki-laki 55 tahun datang dengan keluhan timbul lesi numular dan tepi meninggi di daerah hidung. Pemeriksaan fisik ditemukan papul-papul seperti mutiara dan ujung papulnya cekung dan destruksi ke jaringan sekitar. Diagnosa yang tepat?
- Nevus pigmentosus
  - Nevus flamens
  - Ulkus rodens
  - Ulkus kruris
  - Ulkus varikosa
172. Pasien, 40 th, bengkak pada lengan kiri atas. Pasien pasca MRM atas indikasi kanker payudara. Pemeriksaan fisik tidak didapatkan tanda-tanda rekuren kanker payudara. Kemungkinan diagnosis?
- Inflamasi kronik
  - Limfadema
  - Limfangioma
  - Vena varicosa
  - .....
173. Seorang perenang bisa berenang lebih dalam daripada teman-temannya. Area apa yang berguna untuk mengatur mekanisme ini?
- Thalamus
  - Pons
  - Medula oblongata
  - Cortex cerebri
  - .....
174. Perempuan 19 th memeriksa payudaranya dengan mamografi karena ibunya barusan meninggal karena kanker payudara. Hasil mamografi tidak ditemukan sel kanker payudara. Pemeriksaan selanjutnya ?
- Mammografi
  - USG
  - DL
  - .....
  - .....
175. Laki-laki 30 th ditemukan meninggal. Lebam mayat jika ditekan tidak menghilang. Kaku mayat masih tetap ada. Waktu kematian?
- 8-24 jam

- b. ....
  - c. ....
  - d. ....
  - e. ....
176. Laki-laki ditemukan luka lecet pada leher tekan, lidah terjulur, mata melotot dan sperma keluar. Penyebab kematian ?
- a. Luka jerat
  - b. Gantung diri
  - c. Tercekik
  - d. ....
  - e. ....
177. Pasien laki-laki 28 tahun kesemutan 2 bulan di lengan dan kaki. Juga sering kencing. TTV normal. BB 85 kg, TB 170 cm. Lab : GDP 200, TG : 150, Cholesterol : 220. Terapi : olahraga. Apa fungsi olahraga?
- a. Meningkatkan ..... pankreas dan .... insulin
  - b. Meningkatkan lipolisis di sel lemak
  - c. Meningkatkan .... Glukosa ....
  - d. Meningkatkan kebutuhan O<sub>2</sub> dan aliran darah
  - e. Meningkatkan glukosa darah
178. Pasien laki-laki 23 tahun nyeri pergelangan tangan. Riwayat 1 bulan minum OAT. Obat apa yang menyebabkan?
- a. Pyrazetam
  - b. Ethambutol
  - c. Streptomisin
  - d. INH
  - e. Rifampisin
179. Pasien anak laki-laki 3 tahun kejang, sebelumnya panas, batuk, pilek. Pemeriksaan t : 39°C. meningeal sign (-). Terapi ?
- a. Diazepam
  - b. Antibiotik
  - c. Pamol
  - d. Fenobarbital
  - e. Asam valproat
180. Supir, wajah menceng, mata susah menutup. Refleks patologis (-). Kelainan nervus ?
- a. IV
  - b. V
  - c. VI
  - d. VII
  - e. ....
181. 19 tahun, BAB cair, darah -, bising usus 50x/menit. Sebelumnya konsumsi rujak pedas. Terapi yang tepat?
- a. Loperamid

- b. Kaolin pectin
  - c. Metil selulosa
  - d. Arang
  - e. ....
182. Anak..tahun demam tinggi 3 hari, mual +, muntah+, hepar teraba 2 jari dibawah arcus costa, lab : trombo turun, leuko turun. Pemeriksaan yang tepat?
- a. Hapusan darah tebal
  - b. Hapusan darah tepi
  - c. Widal
  - d. IgM anti dengue
183. Jenazah kebakaran dewasa dan anak ditemukan gigi molar (M3). Perkiraan usia jenazah?
- a. 17-25 th
  - b. 15 th
  - c. ....
  - d. ....
  - e. ....
184. Anak BAB cair 8x/hari. Penanganan awal menurut WHO?
- a. Antibiotik selektif
  - b. Susu formula soya (pengganti asi)
  - c. Rehidrasi dg oralit
  - d. Prebiotik
  - e. ....
185. Pasien anak laki-laki umur 4 tahun tidak bisa kencing. Bengkak di ujung kemaluan. Diagnosa ?
- a. Parafimosis
  - b. Fimosis
  - c. ....
  - d. ....
  - e. ....
186. Bayi lahir 1900 gram dengan usia 32 minggu. Diagnosa?
- a. Prematur
  - b. Bayi lahir kurang, sesuai usia
  - c. Bayi lahir kurang, tidak sesuai usia
  - d. Bayi lahir lebih, tidak sesuai usia
  - e. ....
187. Px dtg post kll dgn robekan di kepala, px akan dijahit.... Apa yg dilakukan sebelum dilakukan penjahitan?
- a. Mencuci dg larutan klorin
  - b. Mengoles dg salep Abx
  - c. Mengoles dg iodium 3%

- d. Mencuci dengan sabun
  - e. Mencuci dengan air mengalir
188. Px dengan keluhan telinga tersumbat, sebelumnya px mengalami bersin, hidung tersumbat, pilek. Tidak keluar cairan dri telinga
- a. Otitis Media Efusi
  - b. Otitis eksterna
  - c. Serumen prop
  - d. Inklusi tuba
  - e. Rhinitis alergika
189. Px post kll dg fraktur femur dan perdaraha. Darah terus mengalir dan px mengalami penurunan kesadaran. Dokter akan mengamputasi segerakakik px. Bagaimana tindakan dokter secara medikolegal?
- a. Tdk dibenarkan, karena tindakan operasi yg berdampak besar harus persetujuan px/keluarga
  - b. Tdk dibenarkan, karena seharusnya RS menghubungi keluarga px terlebih dahulu
  - c. Dibenarkan, karena blm ada undang2
  - d. Dibenarkan, karena sesuai prosedur UGD
  - e. Dibenarkan, karena mencegah perburukan gejala
190. Bayi 15 th dibawa ibunya ke PKM dg keluhan diare sejak 2 hari yg lalu, diare 10x/hari warna kuning, nyemprot, ampas sedikit, bau asam pada pmx bayi sadar, rewel RR 40x/m, N 110x/m, S 38,6<sup>0</sup> C. Mata tidk cowong, saat menangis air mata keluar, turgor kulit kembalicepat. Dokter menyarankan untuk minum banyak dan diberi oralit oral. Terapi tambahan apa yg tepat berdasarkan WHO?
- a. Abx
  - b. Probiotik
  - c. Antispasmodik
  - d. Suplemen zink
  - e. Tablet Fe
191. Wanita 57 tahun datang dengan keluhan kuning sejak 1 minggu, sebelumnya px mengeluh nyeri perut saat makan makanan bersantan sejak2 minggu yg lalu. Dari pmx didapatkan px tampak sakit, TD 120/80, RR 24x/m, N=84x/m, S 36,8. Spidernevi -, nyeri tekan region abdomen. Px didiagnosis jaundice e.c obstruksi kandung empedu. Pmx lab pd px ini adalah?
- a. Hiperbilirubinemia indirect dlm serum naik
  - b. Hiperbilirubinemia direct dlm serum naik
  - c. Hiperbilirubin direct dlm urin naik
  - d. Urobilinogen dalam urin
  - e. Urobilinogen dalam usus
192. Wanita 33thn dtg ke dokter. Px tinggal dg suami yg pernah didiagnosa IMA dg riwayat HT&obesitas. Px tinggal bersama 2 org anakkembar perempuan 8<sup>th</sup> dan ka2k ipar. Terdapat riwayat HT dlm keluarga, yaitu ka2k ipar, adik kandung, ibu kandung & ibu mertua. Px konsultasi ke dokter, apakah kedua anak kembarnya ada kemungkinan

- kena penyakit kardiovaskuler stlh dewasa. Masalah kesehatan terpenting pd keluarga ini adalah?
- Masalah kesehatan tentang penyakit yg dipengaruhi oleh faktor genetik dan gaya hidup
  - Masalah kesehatan tentang penyakit menular dilingkungan
  - Masalah kesehatan ttg peny tdk menular yg hanya disebabkan karena gaya hidup
  - Masalah kesehatan tentang peny tdk menular yg tdk dapat dihindari krn dipengaruhi factor genetic
  - Masalah sosial karena jumlah keluarga besar
193. Bayi 8 bulan dibawa ibunya untuk diberi vit A. dosis vit A yg diberikan adalah?
- 100.000 UI
  - 200.000 UI
  - 300.000 UI
  - 400.000 UI
  - 500.000 UI
194. Laki2 50thn batuk karena sebelumnya diberi obat anti HT... obat yang meny batuk tersebut??
195. Laki2 50thn dtg untuk memeriksakan dirinya setelah di cek hasil labnya LDL 170, Koles total 200, TG.... Obat yang tepat diberikan?
- Gimfibrozil
  - Simvastatin
  - Lali bro
  - Lali maneh bro
  - Tambah lali bro
196. Laki2 49thn, datang dlm keadaan lemas, kaki dan tangan kanan lemas, CT scan terdapat lesi hipodens hemisfer kiri..... dx px tersebut?
- Stroke infark
  - Stroke hemoragic subarachnoid
  - Stroke hemorrhagic intrasereberal
  - Stroke hemorrhagic .....
  - TIA
197. Px dtg penurunan kesadaran, biasa minum metformin + glibenklamid. Apa yang dilakukan pertama kali?
- Inf RL
  - Inf D5
  - .....
  - Cek DL
  - Cek glukosa darah
198. Px sesak + batuk sering, riwyt alergi, pmx normal, pernafasan 26x/m, bagaimana gambaran thorax
- Normal
  - Efusi pleura

- c. Air bronkogram
  - d. Bercak- bercak
  - e. Konsolidasi
199. Laki2 keluar discharge lewat kemaluan, nyeri, riwayat berhubungan sex +, pd pmx gram +.. apa yang mungkin menyebabkan?
- a. Nesseria gonorheae
  - b. Treponema
  - c. Corynebacterium
  - d. Giardium
  - e. E.coli
200. Px mengkonsumsi pil KB, tp px lupa minum selama 2 hari, hari ke 19 dan 20,, semalam px melakukan hub sex, tidak menggunakan kondom, pil KB yg dikonsumsi pil 28. Apa yg sebaiknya dilakukan oleh px?
- a. Minum 2 pilKB hari ini lalu besok dilanjutkan 2
  - b. Minum 2 pil KB hari ini lalu besok dilanjutkan 1
  - c. Ganti pil KB
  - d. Minum 2 pil KB, edukasi pemakaian kondom
  - e. Minum kabeh...lali bro
201. Px penderita TB, BTA +, sudh mendapatkan obat TB 1,5 bulan yg lalu, tpi ternyata px hanya meminum obat selama 3 minggu.. apa terapi OAT yg diberikan saat ini?
- a. 2HRZE + 4R3H3
  - b. 2HRZES / 1RHZE + 5RHE
  - c. 2HRZES + 4R3H3
  - d. 2RHZ + 6RH
  - e. LALI BRO
202. Perempuan G3P2A0 datang diantar bidan dengan keadaan kejang, TD 190/100.. N cepat, RR 28x/m proteinuria +4.. Apatx yg diberikan untuk mengatasi kejang
- a. Diazepam
  - b. Fenitoin
  - c. MgSO4 bolus...
  - d. MgSO4 bolus....
  - e. ....
203. Sepuluh pemuda datang dengan keluhan muntah, mual, pusing, setelah menghadiri pesta temannya. Didapatkan miosis pupil. Keracunan apa yang terjadi pd px tersebut?
- a. Timbal
  - b. Arsen
  - c. ..
  - d. ....
  - e. ....
204. Px perempuan 20thn datang dg keluhan batuk dan demam ringan hilang timbul sejak memelihara kucing dirumahnya, px

- berencana menikah & ingin punya anak ke depannya, px ingin memeriksakan apakah penyakitnya nanti tidak membahayakan apabila hamil & membahayakan janinnya tersebut. Tes apa yg harus dilakukan?
- CT-Scan
  - Tuberkulin
  - Ig G dan IgM spesifik
  - Hbs Ag
  - .....
205. Wanita 25 thn datang igd dgn keluhan sesak. Batuk demam naik 3 hari yg lalu, pd pemeriksaan fisik ditemukan ronkhi, TTV dlm bts normal, 1 th yang lalu diagnose dokter dg HIV.. apa diagnose px?
- TB paru
  - Ca Paru
  - Emfisema
  - Pneumonia
  - Bronkhitis
206. Px laki2 usia 45 thn dtg ke IGD dengan keluhan sesak & nyeri dada pd pemeriksaan fisik TD 180/110, nafas 20x/m nadi 120x/menit, pd EKG ST elevasi diikuti dgn gambaran patologis.. diagnose?
- Pericarditis
  - Miocarditis
  - IMA
  - Unstable Angina
  - Stable Angina
207. Wanita umur 42thn mengeluh nyeri perut sebelah kanan. Px suka makan berlemak dan haid teratur.. BB50kg TB 175cm Murphy sign +..diagnosis?
- Kolelitiasis
  - Appendix akut
  - KET
  - ....
  - .....
208. Laki2 24 thn mengeluh sesak nafas 2 hari yg lalu. Pada pmx didapatkan mengi +, mengi merupakan proses dari?
- Bronkokonstriksi
  - Bronkodilatasi
  - Mukus plaque
  - .....
  - .....
209. Pesawat yang hendak mendarat mengalami kecelakaan dan menyebabkan kematian penumpang.. sifat bencana tersebut
- Open disaster
  - Close disaster



- c. Open semi disaster
  - d. Close semi disaster
  - e. ....
210. Takut pada laba-laba??
211. Seorang laki2 30thn diantar istrinya berobat ke PKM dgn kelkuan kaki kanan bengkak, bengkak sudah dirasakan 1 tahun tambah lama tambah enggak, pada pemeriksaan fisik ditemukan edema kaki kanan, abses kaki kanan, dan edema scrotum pada pmx urine ditemukan chycuria. Berapa waktu pemeriksaan untuk mengetahui organism penyebab?
- a. 1 jam
  - b. 2 jam
  - c. 3 jam
  - d. 4 jam
  - e. 5 jam
212. Seorang pria 50<sup>th</sup> dtg dengan keluhan nyeri kepala... diketahui pmx TD 140/90, N 80x/m, termasuk kriteria menurut JNC VII adalah
- a. HT stage I
  - b. HT stage II
  - c. ....
  - d. Pre hipertensi
  - e. Normo tensi
213. Wanita 52 thn, sesak sdh 3 thun, semakin menjadi 2 hri yg lalu, batuk disertai berwarna merah, T 170/90 RR 36 N 92.. dokter usul hemodialisis. Apa usulan indikasinya?
214. Wanita 60thn, keluhantangan gemetar 3thn yg lalu, pd pmx ditemukan tremor di tangan, bibir, .... Apa diagnosanya?
215. Wanita 40thn mudah lelah 2 minggu yg lalu, ditemukan konjungtiva anemis, KU normal, MCV/MCN turun, apa penyebab anemia??
216. Laki2 umur 37 thn riwayat tertusuk paku pd kaki kanan.. Pmx status dermatologis ditemukan eritema, indurasi, pada palpasi, ditemukan hangat dan panas pd pmx DL leukosit 23000. Diagnose tersebut
- a. Erisepelas
  - b. Ektima
  - c. Karbunkel
  - d. Furunkel
  - e. Selulitis
217. Seorang dokter melakukan penelitian disuatu pabrik tentang hubungan asap rokok dgn faal paru, membandingkan pekerja administrasi dgn tenaga produksi pd perusahaan dg metode observasi. Jenis penelitian yg cocok adalah
- a. Studi kasus
  - b. Cohort
  - c. Potong lintang

- d. Survey'
  - e. Analisa kasus
218. Laki2 48 tahun dtg ke klinik umum dg keluhan mual2, px riwayat DM 10<sup>th</sup> , minum sulfonilurea dan metformin dan multivitamin. Pmx TTV dbn.. penyebab keluhan ?
- a. Metformin
  - b. Sulfonilurea'
  - c. multivitamin
  - d. Riwayat DM
  - e. Kel px
219. Laki2 30thn kll ke UGD tidak sadar, TD 110/80 N 100, RR 30 pda tubuh didapatkan memar , kepala dan leher.. tindakan awal ??\
- a. Head tilt
  - b. Jaw thrust
  - c. 3 airway maneuver
  - d. Chin lift & headtilt
  - e. Mouth to mouth
220. Wanita 24 tahun mengeluh mual + muntah tes urin + hamil... hormon apa yang meningkat?
- a. Progesterone
  - b. Estrogen
  - c. Liupa
  - d. Lali
  - e. Lupa lali
221. Px laki2 28 thn sering mengeluarkan barang dari almari kemudian dikembalikan lagi dan px sering mengaku kalau dirinya artis dan sering dikejar2 penggermarnya.. apa diagnosis px tersebut
- a. Obsesi
  - b. Meningkatkan
  - c. Menurun
  - d. Lupa
  - e. Lupa
222. Laki2 23th luka bacok di dada dan lengan, sesudah dibacok org tidak dikenal ini dirawat di RSUD selama 6 hari kemudian pulang ... saat pulang polisi datang untuk meminta VER. VER apa yg sesuai?
- a. VER sementara
  - b. VER lanjutan
  - c. VER tetap
  - d. Surat istirahat
  - e. Surat keterangan sakit
223. Px 8thun mengeluh gatal pada perianal. Px tinggal 1 keluarga di lingkungan populasi padat. Tetangga juga mengalami hal serupa. Terdapat papul eritema di daerah perianal. Dx yang tepat adalah
- a. Ditemukan telur pd feces
  - b. Ditemukan larva filliform pd feces
  - c. Ditemukan larva kheboform pd feces

- d. Ditemukan proglotid larva pada hapusan perianal
  - e. ....
224. Px 5 tahun mengeluh nyeri punggung menjalar sampai tungkai serta jari kaki, sebelumnya px memikul aqua gallon di punggung. Nyeri diperberat dgn batuk/mengejan. Lab dbn.Dx?
- a. HNP
  - b. LBP
  - c. Spondilolitis
  - d. Osteoporosis lumbal
  - e. ....
225. Px anak 5 tahun, keluhan tungkai keluar bercak2 merah, demam disangkal. Kelainan pada?
- a. Limfosis
  - b. Eritrosit
  - c. Trombosit
  - d. Eosinofil
  - e. ....
226. Luka terbuka dengan tepi tdk rat, jembatan jari +, pada kesimpulan ditulis apa??
- a. Luka akibat kekerasan benda tumpul
  - b. Luka akibat kekerasan benda tajam
  - c. Luka akibat kekerasan termis
  - d. Luka akibat kekerasan kimia
  - e. Luka akibat kekerasan listrik
227. Nyeri ulu hati, panas , px tdk makan sudah 14 jam penyebab?
- a. Reflex gastrokolik
  - b. Reflex enterokolik
  - c. Reflex lupa
  - d. Reflex lali
  - e. Reflex hilaf
228. Px ALL lakukan kemoterapi, Fx kemotrpi?
- a. Kuratif
  - b. ....'
  - c. ....
  - d. Bisa jadi
  - e. Agar hindaran metastase
229. Wanita 30thun, Ca Mammae dan harus di opx. Lalu px berkata "saya tdk mau diopx, biarkan saya diambil Tuhan biar tidak menyusahkan".. px itu termasuk?
- a. Denial
  - b. Penerimaan
  - c. Tawar menawar
  - d. Depresi
  - e. Marah

230. Seorang laki-laki 30 tahun ke PKM stlh KLL, dada kanan terbentur stir sepeda motor, TD 120/70, RR 28x/m, N 100x/m, akral hangat/kering, hipersonor, suara nafas menurun pd paru kanan,, dada tertinggal sbh kanan. Setelah thorakosintesis dilakukan, apa yang dilakukan??
- Foto thoraks
  - CT-Scan thoraks
  - Pemasangan WSD
  - Pungsi aspirasi hematothoraks
  - Lali
231. Suatu desa longsor. Banyak keluarga meninggal. Ada bayi gigi seri tumbuh 1 pd rahang bawah umur??
- 14-16 bln
  - 18-20 bln
  - 2-3 bln
  - 4-5 bln
  - 6-7 bln
232. Seorang pria datang ke IGD dgn keluhan timbul benjolan di daun telinga tiba2 setelah bangun tidur. Benjolan tidak nyeri teraba empuk. Apa dx yg mungkin terjadi?/
- Perikondritis
  - Ateroma
  - OMK
  - OMA
  - Furunkel
233. Px laki-laki dibawa ke IGD dg keluhan tdk sadar dan kesadaran menurun, pd pmx didapatkan kaku kuduk +, tdk ada rwayat trauma kepala. Pmx apa yg harus dilakukan pd px ini??
- MRI dg kontras
  - CT Scan tanpa kontras
  - CT Scan dg kontras
  - Angiografi
  - X-ray
234. Px datang ke IGD usia 40 thn dg keluhan dada berdebar denbar, keringat dingin, nafsu makan meningkat, tetapi berat badan bertambah turun, sering kencing jika malam hari, dari hasil pemeriksaan diadaptkan : peningkatan FT4 dan penurunan TSH diagnose px ini adalah?
- Hipotiroid
  - Hipertiroid
  - Chusing sindrom
  - DM
  - Diabetes insipidus
235. Perempuan datang ke spesialis kulit untuk injeksi pemutih, setelah dilakukan injeksi pemutih beberapa menit kemudian px ini pingsan, sebelumnya tidak ada riwayat alergi obat, penanganan yg tepat pada px ini adalah?

- a. Inj ephinefrin
  - b. Inj kortikosteroid
  - c. Inj efedrin
  - d. Infuse RL
  - e. ....
236. Anak 10thn dtg ke PKM dg keluhan pucat, sering mengantuk, mudah lelah, nafsu makan menurun 6 bln terakhir, jarang makan sayur & daging sebelumnya sempat mimisan tp berhenti sendiri tanpa obat. Pmx pucat, bb 18 kg. tidak ada tandakelainan hepar & lien. Lab Hb 10 gr/dl hematokrit 31
- a. Anemia hemolitik
  - b. Anemia pernisiiosa
  - c. Anemia def besi
  - d. Anemia perdarahan
  - e. Anemia peny kronik
237. Px perempuan 37 tahun dtg ke dokter dg keluhan dada berdebar sejak 6 bulan yg lalu. Keringat dingin disertai nyeri dada seperti tertusuk
238. Pria 72 thn ke psikiatri dg keluhan suka keluar rumah mencari istrinya (istrinya meninggal 2 th yg lalu). Px jg marah2 dan menuduh tetangganya menyembunyikan istrinya. Px juga diparahkan dg lupa nama anaknya dan jika sudah makan dibilang belum makan. Kejadian ini berlangsung 7 bulan lalu. Diagnose yg mungkin apa??
- a. Demensia dg gg perilaku
  - b. Gg afektif bipolar manic
  - c. Skizofrenaktif tipe manic
  - d. Skizofrenaktif tipe depresi
  - e. Skizofrenia paranoid
239. Px ditemukan meninggal terbakar di ruang kantor selama 2 jam. Pada pmx gigi didapatkan jumlah gigi 30 ditemukan 2 gigi molar3 dirahang bawah.. bearapakh rentang usia umur px tersebut
- a. 17-24 thn
  - b. 7-11 thn
  - c. ...
  - d. ....
  - e. ....
240. Laki2 22th pergi ke RS dg keluhan demam sjak 8nhari yg lalu terus menerus, berkeringat -, menggigil -, suhu >38,5, lab hb 13,2...leukosit 8.800, hematokrit 39,6, trombosit 150.000. pmx penunjang?
- a. Ig G dengue
  - b. IgM dengue
  - c. Skoid darah malaria
  - d. Kultur darah
  - e. Tes widal

241. Perempuan 57thun pergi ke poliklinik dg keluhan sesak sejak 2 bln lalu terutama setelah aktifitas, px sukar tidur bila memakai bantal tinggi. Nyeri dada -, TD 170/90 nadi 64x/m RPD DM HT minum obat terkontrol. Pengobatan yang tepat
- Digoxin. Metoprolol
  - Digoxin, nitri, carvedilol
  - Lisinoprolol, HCT, carvedilol
  - Telmisarta, digoxin, furosemid
  - Digoxin, nitrit, aspirin
242. Dokter di PKM ingin mengetahui adanya hubungan antara kejadian diare dg tingkat kebersihan. Penelitian dilakukan dg waktu yg singkat & biaya yg efisien. Pendekatan apa yg cocok digunakan?
- Case control
  - Case ....
  - Cross sectional
  - Case report
  - Cohort
243. Laki2 gemuk 60 th dtg dg keluhan sesak nafas & mempunyai riwayat PJK 10 thn yg lalu. Pmx fisik dbn. Pmx apa yg menunjang untuk melengkapi dx
- TG & LDL
  - TG & HDL
  - Kolesterol & HDL
  - Kolesterol & LDL
  - LDL & HDL
244. Px anak 5 tahun dibawa ibunya karena benjolan pd anak & terasa sakit. Sebelumnya px diare sejak 2 hari, pd pmx tinja didapatkan telur tempayan dg penonjolan di dua kutub. Penyebabnya??
- Anchylostomiasis
  - Necatoriasis
  - Trichuriasis
  - Oxyuriasis
  - Ascariasis
245. Laki2 50 th dibawa keluarga ke IGD RS dg keluhan demam dan telapak kaki kanan bengkak akibat tertusuk paku 2 minggu yang lalu. Luka meluas ke punggung kaki dan berbau busuk tetapi tidak nyeri. Riwayat DM tipe 1 dan tidak berobat teratur. Hasil pemeriksaan fisik TD 150/80 N 110x/m S 38 RR 22. GDS 450. Pemeriksaan yg dilakukan untuk menentukan terapi?
- HbA1C
  - Tes sensitivitas
  - GDP
  - Profil Lipid ditemukan
  - SGOT/SGPT

246. Dari hasil penelitian ttg HT pada PNS disuatu kota didapatkan data sbb: tabel... berdasarkan tabel diatas. nilai apakah yang paling mungkin untuk menilai hubungan antar Variabel
- Nilai p
  - Proporsi
  - Frekuensi
  - Ratio odds
  - Interval kepercayaan
247. Seorang perempuan 43 tahun dibawa ke IGD RS dg keluhan sesak nafas dan nyeri dada kanan. Dari hasil pemeriksaan fisik tdk ditemukan ronki dan perkusi redup paru kanan. Hasil foto thoraks cairan di pleura kanan dan massa di paru kanan atas. Pemeriksaan untuk mengidentifikasi cairan pleura ini?
- BJ > 1.018, glukosa
  - BJ < 1.018, glukosa = plasma darah, sel PMN sedikit, kultur –
  - BJ > 1.018, glukosa = plasma darah, sel PMN sedikit, kultur –
  - BJ < 1.018, glukosa
  - Tidak ada jawaban yang benar
248. Laki2 mengeluh darah menetes dari anus, terdapat benjolan yg keluar dan hanya bsa dimasukkan kembali dengan jari. Diagnosanya
- Hemoroid grade I
  - Hemoroid grade II
  - Hemoroid grade III
  - Hemoroid grade IV
  - Hemoroid grade V
249. Anak 18 tahun dtg dg keluhan pusing, mual tanpa muntah, keluhan tdk bertambah saat perubahan posisi, px sebelumnya berkendara dmn px berada di jok blakang sambil melihat kebelakang. Diagnose
- Vertigo tipe sentral
  - Tension headache
  - Motion sickness
  - Migraine
  - .....
250. Polisi meminta tolong dokter untuk memeriksa waktu kematian seorang korban pembunuhan, di TKP korban sudah kaku tidak bisa digerakkan. Waktu kematian korban?
- 0-1 jam
  - 1-4 jam
  - 4-12 jam
  - 12-24 jam
  - 24-36 jam
251. Lanjutan soal diatas, di TKP sendi2 korban masih lemas. Waktu kematian korban?
- 0-1 jam
  - 1-4 jam

- c. 4-12 jam
  - d. 12-24 jam
  - e. 24-36 jam
252. Ibu mau mengimunisasi anaknya berusia 2 bulan, px mau diimunisasi DPT & polio. Ketika diperiksa panas anaknya 38 c, apa yang dilakukan?
- a. Tetap memberikan imunisasi
  - b. Tidak memberikan imunisasi
  - c. Member imunisasi + obat panas
  - d. ....
  - e. ....
  - f. Enzim jantung yang meningkat di hari pertama
253. Nyeri tekan tragus, liang telinga hiperemis, edema dg batas tidak jelas
- a. Perikarditis
  - b. OE difusi
  - c. OE sirkumkripta
  - d. Lali
  - e. Lali
254. Laki2 50 thun dtg dg keluhan tremor, chogwell phenomen, keluhan px tersebut karena kekurangan?
- a. Asetilkolin
  - b. Dopamine
  - c. Ephinefrin
  - d. ....
  - e. ....
255. Wanita 18 tahun diantar ibunya ke praktik dokter dg keluhan mata bengkak, bengkak menghilang ketika siang hari. Protein uri (++) , TD 120/80, panas -, bengkak+, . Pemeriksaan apa selanjutnya yang dilakukan?
- a. Hematuri
  - b. Kolesterol darah
  - c. Glukosa darah
  - d. ....
  - e. ....
256. Seorang px perempuan mengeluh kemaluannya terdapat bintil bintil, sepertijengger ayam.. penyebabnya??
- a. Toxoplasma
  - b. HIV
  - c. HPV
  - d. ....
  - e. ....



257. Seorang px datang dg keluhan kencing berwarna merah, px sedang dalam pengobatan TB. Obat TB yang menyebabkan keluhan
- Streptomycin
  - Ethambutol
  - Isoniazid
  - Pirazinamid
  - Rifampicin
258. Seorang px ingin mengecek golongan darah, dri pemeriksaan didapatkan anti A +, anti B +, artinya??
- A
  - B
  - AB
  - Rhesus +
  - Rhesus –
259. Px dewasa mengalami luka bakar 30% derajat 2, tatalaksananya/
- Rumatan 1200cc dan 1200 estimated water loss
  - Rumatan 1200cc dan 1400 estimated water loss
  - Rumatan 1400cc dan 1200 estimated water loss
  - Rumatan 1200cc tanpa estimated water loss
  - Rumatan 1400cc tanpa estimated water loss
260. Px 30 tahun jatuh dari sepeda motor, dibawa ke IGD, ada jejas di leher dan kepala belakang, pxkemudian tidak sadar setelah muntah2. Apa yang dilakukan?
- Head tilt
  - Chin lift
  - Jaw trust
  - Head tilt & chin lift
  - Hiperekstensi kepala
261. Px mengeluh tangannya seperti sendok, nervus apakah yang terkena?
- N. Radialis
  - N. Ulnaris
  - N. Medianus
  - N. Brachialis
  - .....
262. Anak 6<sup>th</sup> mataseringmerahsaatmusimpoanas.Pmxfisikdidapatkan coble stone.Dx??
- Konjuntivitisalergi
  - Konjungtivitisvernalis
  - Konjungtivitis –
  - 
  -
263. Wanita 20<sup>th</sup>keluhanhidungseringtersumbat, hidungtersumbatdisertaiberaidangatalterutamasehabisberkebun.Pmxti

dakadadefiasi,  
pemeriksaanpenunjangygtepatuntukmengetahuietiologinya??

- a. Test prick
- b. Test IgE
- c. -
- d. -
- e. -

264. Wanita 20<sup>th</sup> G1P- hamil 6bln. Keluhanpusingdan mulas2 disertai kaki bengkak.Tidakadanyerikepala, nyeriuluhatidan muntah2.Riwayat HT darikakek. PF T 170/110, N 92, RR 28. Pmx obstetric pembukaan 6cm, proteinuria ++.Obat HT ygdiberikan??

- a. Furosemide
- b. Nifedipin
- c. Captopril
- d. HCT
- e. propranolol

265. Px mengeluh sakit menjalar sampai belakang, gerinjingan pd dada kiri, menjalar pd aksila, tangankiri disertai mual&muntah. PF dan LAB normal.Doktermen unjukkantidak ada keluhan, tapi px tidak terimapenjelasantokter dan periksa ke dokter lain. Dx??

- a. Gangguanpsikotik
- b. Gangguan Somatoform
- c. GangguanDismorfik
- d. Gangguan Panic
- e. Gangguan disease

266. Pria 22th, lukabakartersiram air panas 2 jam yglalu. BB 70kg, derajat 2 dgnluas 30%.Akan diterapicairan ringer laktat.Berapacairanygdiberikanpd 8 jam pertama??

- a. 2500
- b. 3600
- c. 4200
- d. 4500
- e. 5000

267. Pasien, 40<sup>th</sup>.Keluhan demam sejak 2 hari. Pasien juga mengeluh lemas,lelah, perut terasa mual. PF didapatkan sclera ikterik, hepar teraba.T 120/80, N 80x, S 38, RR 20x. Hb 12, Hct 34%, Hbs Ag+, IgG anti HAV+, HCV-. Dx??

- a. Hepatitis A
- b. B
- c. C
- d. D
- e. E

268. Px 45<sup>th</sup> pria, keluhan nyeri pd pinggang kiri. Nyeri dirasakan saat BAK. PF didapatkan tanda vital normal, nyeri ketok kiri (+), mengkonsumsi susu tinggi kalsium. Dx??
- Pielonefritis
  - Urethritis
  - Urolitiasis
  - Sistitis
  - glomerulonefritis
269. pasangan menikah dgn G0P1A0 datang untuk konsultasi penggunaan kondom. Edukasi yg penting adalah??
- Dapat mengurangi kenikmatan
  - Menyebabkan asma
  - Menyebabkan alergi pada penis & vagina
  - 
  -
270. Anak usia 8<sup>th</sup> mencret >10x sehari, muntah 5-8x. PF mata cekung, turgor turun, BB 10kg.dx??
- Dehidrasi ringan
  - Sedang
  - Berat
  - 
  -
271. Pria 58<sup>th</sup> keluhan nyeri dada yg dirasakan menjalar sampai ke dagu dan lengan kiri. Dirasakan setelah makan sekitar 2 jam yg lalu, keluhan serupa juga sempat dialami 1 mgg yg lalu. PF T 120/70, N 100x, S 37, TB 154, BB 71.Dx??
- Pleuritis
  - Pneumonia
  - Angina pectoris
  - Ulkus peptikum
  - Refluk esopagus
272. Perempuan 28<sup>th</sup> keluhan benang AKDR tidak teraba saat px melakukan pemeriksaan sendiri, saat ini px sedang haid hari ke2, saat dilakukan pmx vagina, dokter juga tidak dapat menemukan benang AKDR tsb. Pmx yg sebaiknya dilakukan??
- Melakukan sonde uterus
  - Memeriksa kanalis servikalis
  - Melakukan ft rontgen
  - Melakukan usg
  - Melakukan CT-scan
273. Pria 50<sup>th</sup> keluhan perut yg membesar disertai rasa mual, sclera tampak iteik.PF distensi abdomen, pembesaran hepar 3cm dibawah sudut costovertebral, tepi tidak rata, teraba keras, AFP 1000.Dx??
- Sirosis hepatis
  - Abses hepatis
  - Hepatoma

- d. Hepatitis akut
  - e. Hepatitis kronis
274. Pria 45<sup>th</sup>, dibawa polisi karena KLL, sopor, gursling, kesadaran menurun. Apa yg harus dilakukan??
- a. Ekstensi leher
  - b. Chin lift, jaw trust
  - c. Membebaskan jalan nafas
  - d. Pasang infus
  - e. Pasang NGT
275. Wanita 35<sup>th</sup> menikah 1 th. Ditemukan gatal2 pd selangkangan, pd vagina ditemukan keoutihan berbentuk susu pecah. DX??
- a. Trichomoniasis
  - b. Candidiasis vagina
  - c. E. coli
  - d. Shigella
  - e. Gardenela
276. Pria, keluhan nyeri pd telinga kanan, ada nyeri tekan tragus. Dx??
- a. Otitis eksterna
  - b. Media
  - c. Media akut
  - d. -
  - e. -
277. Ibu, mengeluh anaknya lemas dan prestasinya menurun. Nafsu makan menurun sejak 2bln, Hb 7,8 dgn eosinophilia pd pemeriksaan tinja didapatkan telur berdinding pipih. Tx??
- a. Tiabendazol
  - b. Albendazol
  - c. Metronidazole
  - d. -
  - e. -
278. Anak laki 10<sup>th</sup>, keluhan mata sembab sejak 5 hari lalu. Px mengeluh demam, ibu px mengatakan kencing berwarna kuning keruh dan menggumpal. Pmx apa yg dilakukan??
- a. HB
  - b. Darah
  - c. Urea
  - d. Kreatinin
  - e. albumin
279. Px mengeluh bintik2 putih diseluruh tubuh, status lokalis : ditemukan skuama, hipopigmentasi. Dx??
- a. Tinea korporis
  - b. Tinea Kruris
  - c. Ptyriasis alba
  - d. Ptyriasis rosea

- e. Ptyriasis vesikolor
280. Anak perempuan 7<sup>th</sup> keluhan demam sejak 2 hari yg lalu disertai batuk. Sejak 1 hari px tidak mau makan dan minum sedikit. PF: S 39, faring hiperemi, tonsil T2-T2 hiperemi disertai bercak putih pd permukaannya. Dx??
- Candidiasis
  - Tonsilofaringitis
  - Faringitis
  - Laringitis
  - diferi
281. anak laki 3th, tersiram air panas. Tampak vesikel dan bula sertaq kulit kemerahan dan basah.Derajat luka bakar??
- I
  - II
  - IIIA
  - IIIB
  - IV
282. Pria 24<sup>th</sup> dengan keluhan demam dan mual, serta tidak nafsu makan.Px juga mengatakan BAK seperti the dan tampak ikterik. LAB SGOT & SGPT meningkat 2x normal, bilirubin 2mg/dl.Anti HAV -, HBS Ag -, IgM anti HCV +, HBS -, RNA HCV -.Dx??
- Hepatitis A
  - B akut
  - C akut
  - B kronis
  - C kronis
283. Pria 20<sup>th</sup> keluhan nyeri lengan kanan sejak 1 jam lalu. Keluhan dirasakan setelah px terjatuh dari kursi saat memasang kampu pd langit2 rumah. Px jatuh bertumpu pd lengan kanan. Radiologis didapatkan retakan pd posterior condyles medialis humeri dextra. Otot yg paling mungkin mengalami kelainan??
- Flexor carpi radialis
  - Pronator teres
  - Flexor carpi ulnaris
  - Brachioradialis
  - Ekstensor carpi ulnaris
284. Wanita 30<sup>th</sup> pengobatan TB, icterus +, T 120/80, N 80, lain2 normal.Tindakan yg harus dilakukan??
- Stop pirazinamid
  - Stop INH
  - Stop rifampisin
  - Stop semua OAT
  - Lanjutkan OAT dengan pengawasan
285. Anak 2th, kejang, demam, serta otot kaku. Mata melotot ke atas. Saat kejang berhenti, px menangis. Penanganan??
- Oksigenasi + antipiratik per rektal

- b. Oksigen + anti kejang rektal
  - c. Pasang infus + anti kejang IV
  - d. Anti piretik rektal + anti kejang IM
  - e. -
286. Pria, naik sepeda terbentur di buah zakar. Kencing keluar darah. Dx??
- a. Torsio testis
  - b. Rupture testis
  - c. -
  - d. -
  - e. -
287. Anak kecil bermain di pasir, mikro organisme yg mungkin menyerang??
- a. Ascaris lumbricoides
  - b. Necator americanus
  - c. Enterobiasis vermicularis
288. Tx TB pada ibu hamil 8 bln??
- a. OAT tipe I
  - b. OAT tipe II
  - c. OAT tipe III
  - d. INH saja
  - e. streptomisin
289. px luka bakar, dirawat di RS sudah sembuh. Oleh dokter di suruh control polisi saat ini meminta visum kpd dokter. Visum apa yg diberikan dokter??
- a. Visum sementara
  - b. Visum tetap
  - c. Visum lanjutan
  - d. -
  - e. -
290. Wanita 25<sup>th</sup>, control antenatal pertama kali. Telah menderita DM sejak 6<sup>th</sup> + mendapat obat pengontrol gula darah. Keadaan yg terjadi pada bayi saat lahir??
- a. Penurunan bilirubin
  - b. Penurunan kalsium
  - c. Peningkatan kalsium
  - d. Penurunan HCT
  - e. Peningkatan kadar gula
291. Bayi 6bln ASI eksklusif, tidak ada riwayat susu formula. makanan pendamping ASI yg dapat diberikan??
- a. Susu formula
  - b. Bubur susu
  - c. Bubur tim saring
  - d. Bubur tim halus
  - e. Bubur tim kasar

292. Wanita 40<sup>th</sup> keluhan sulit tidur sejak 1bln yg lalu, disertai sering berkeringat, berdebar-debar dan diare. PF yg sesuai dengan Dx adalah??
- Hipertensi diatolik
  - Moon face
  - Kelemahan otot distal
  - 
  -
293. Pria 40<sup>th</sup> keluhan penurunan berat badan 10kg dalam 3bln, diserta berkurangnya nafsu makan, suka minum, sering kencing.Pmx LAB yg menunjang Dx??
- GDS > 126
  - GDP > 126
  - GD 2jam PP > 126
  - 
  -
294. Pria, post KLL. Luka pd bagian distal kaki, arteri yg perlu diperiksa
- Femoralis
  - Peroneus
  - Tibialis anterior
  - Dorsum pedis
  - Fibularis
295. Dokter mengiklankan sebuah suplemen kesehatan lengkap dgn jas dokter dan gelar dokternya.Tindakan dokter tsb??
- Tidak benar, krn belum terapi klinis
  - Tidak benar, krn tidak sesuai ????? dengan kemandirian profesi
  - Benar, krn masih berhubungan dalam bidang kesehatan
  - Benar, dokter mempunyai kemampuan untuk menentukan ????? obat
  - Benar, dokter menyebarkan ilmunya ?????
296. Bidan ingin mengubah perilaku afektif dlm mencuci tangan pd 50 anak TK, waktu yg diberikan hanya 15mnt. Promosi kesehatan yg digunakan??
- Pemutaran film tentang cuci tangan
  - Buzz group
  - Snow ball
  - Latihan mencuci tangan
  - Foto tentang cara mencuci tangan
297. Anak SD 10<sup>th</sup> kejang, kaku seluruh tubuh kemudian gerak-gerak ritmis, badan lemas, setelah sadar merasa lelah.Tidak ada kelainan neurologis, dx??
- Epilepsy tonik
  - Epilepsy klonik
  - Epilepsy tonik-klonik
  - Epilepsy myoklonik

- e. -
298. Px dating dengan keluhan tidak nafsu makan dan lemas. Pmx feses ditemukan telur berbentuk bulat berwarna kecoklatan. Dx??
- Taenia
  - Triciuris
  - Ascaris lumbricoides
  - Nevator americanus
  -
299. Dokter diajak melakukan penelitian di RS untuk mengetahui hubungan penderita HT dengan aktivitas. Dengan biaya yg hemat dan efisien. Uji penelitian yg digunakan??
- Cross sectional
  - Case control
  - Cohort
  - 
  -
300. Wanita 20<sup>th</sup> G1P0A0, perdarahan pervaginam 1 hari yg lalu. Nyeri perut disangkal, dx??
- Abortus incomplete
  - Complete
  - Imminent
  - Insipient
  -
301. Wanita, kerja di pabrik. Sering gatal2 pd tangan akibat terkena serbuk kayu di tempat kerja. Dx??
- Dermatitis alergi
  - Dermatitis iritan
302. Wanita 29<sup>th</sup> gatal seluruh tubuh (kepala, leher, punggung). Pmx fisik dermatologis : macula hipopigmentasi, skuama halus + ukuran bermacam2. LAB : hifo pendek, dx??
- Ptoriasis alba
  - Ptoriasis rosea
  - Ptoriasis vesikolor
  - Tinea cruris
  - Tinea corporis
303. Wanita 26<sup>th</sup> batuk, pilek, bersin2. Sesak -, sebelumnya ke pabrik semen. Pmx fisik : rhinoskopi anterior mukosa edema & hiperemi + pada anterior + cavum nasi. Dx??
- Rhinitis akut
  - Rhinitis alergi
  - Rhinitis vasomotor
  - 
  -
304. Px 48<sup>th</sup> tidak sadar sekitar 3jam yg lalu. Px diketahui menderita DM semenjak 10thn dan minum obat sulfonylurea dan metformin serta pengobatan TB paru yg masih berjalan. Dari PF didapatkan vital sign



- dalam batas normal. GDS 459. Apa kemungkinan penyebab px tidak sadarkan diri??
- Nutrisi yg kurang
  - Infeksi
  - Obat dan TB paru
  - Metformin
  - sulfonilurea
305. pria, KLL 1 jam yg lalu. Px tidak sadar. PF didapatkan nafas mengorok dan saat dilakukan jaw trust, ngorok berkurang. Tindakan yg harus dilakukan??
- Oksigen pernasal
  - Lakukan suction
  - Terus lakukan jaw trust
  - Pasang oropharyngeal airway
306. Anak perempuan 10<sup>th</sup> mengeluh gatal pd?????. Di punggung didapatkan macula hipopigmentasi, pmx KOH 10% didapatkan?????, di bawah lampu wood warna kuning keemasan. Dx??
- Vitiligo
  - Pityriasis alba
  - Pityriasis rosea
  - Morbus Hansen
  - Pityriasis vesikolor
307. Seorang dokter pimpinan rumah sakit diberi pilihan untuk membeli alat diagnostic baru atau renovasi ruang operasi. Alat diagnostic baru untuk keakuratan diagnosis atau renovasi kamar operasi untuk mengurangi infeksi pasca operasi. Berdasarkan pilihan dokter memilih renovasi kamar operasi hal ini sesuai sumpah dokter yaitu??
- (Kagak inget)
  - (Sumpah ga inget)
  - Mengutamakan keselamatan dan kesehatan pasien
  - (Ampuunnn ga inget)
  - (Ga inget blas)
308. Seorang perempuan 39 tahun datang berobat ke PKM mengeluh keputihan selama 3 bulan. Setelah di IVA muncul warna putih keunguan di cervix. Pasien menikah 3x dan memiliki 5 anak. Tindakan anda sebagai dokter selanjutnya adalah.
- Cone biopsy
  - Sonde uterus
  - PAP SMEAR
  - Pemeriksaan dalam
  - (entahlah)
309. Seorang pria datang ke UGD RS setelah kecelakaan didapatkan jejas pada dada kiri, nafas sesak dan nyeri pada dada sebelah kiri. TD : 100/70 N : 110x/m gelisah. RR 29 x/m. Suhu 37.2 C. gerak dada kiri tertinggal. Tindakan awal yang anda lakukan??

- a. Insisi kulit didada
  - b. Thorakosintesis
  - c. Pemasangan WSD
  - d. Fiksasi dengan bebad tekan
  - e. (amnesia gue)
310. Pasien datang umur 15 tahun ke UGD dengan keluhan penurunan kesadaran. Sebelumnya pasien sering mengeluh kencing pada malam hari dan sering haus. BB menurun 7 kg dalam 3 minggu. Pemeriksaan fisik T : 100/90 nadi 90x/m. RR 20 kali / menit. Apa etiologi pasien ini.
- a. DM tipe 1
  - b. DM tipe 2
  - c. DM tipe lain
  - d. DM insipidus
  - e. DM gestasional
311. Pasien umur 50 tahun datang dengan keluhan perut membesar sejak 3 bulan yang lalu. Pada pemeriksaan fisik didapatkan sclera ikterik. Hepar teraba tidak rata tepi tumpul. Diagnosis pasien tersebut??
- a. Sirosis hepatis
  - b. Hepatoma
  - c. Hepatitis akut
  - d. Hepatitis kronis
  - e. Hepatitis virus
312. Laki-laki, 25 th, MRS di puskesmas dengan diagnosa DBD sejak 1 hari yang lalu. Sebelum di opname, keadaan umum tampak lemah, TD 100/70, Nadi 100, RR 24, Suhu 39. Pemeriksaan laboratorium Hb 18, Trombosit 90.000, HCT 51%, Leukosit 2.300, Limfosit 12%.. Pemeriksaan hari ini tidak ada tanda perdarahan, Hb 18, Trombosit 75.000, HCT 54%, Leukosit 2.300, Limfosit 13%. Kadar apa yang harus diintervensi untuk mencegah komplikasi yg berat?
- A. Kadar HCT
  - B. Kadar Trombosit
  - C. Kadar Leukosit
  - D. Kadar Limfosit
  - E.
313. Pasien laki-laki, usia 40 th, dengan keluhan sering merasa badan lemas sejak beberapa bulan terakhir. 1 bulan ini merasa perut tidak nyaman, tapi tidak tdiare, tidak mual dan muntah. Pemeriksaan fisik di dapatkan TTV normal, konjungtiva anemis (+). Pemeriksaan lab Hb turun, hapusan darah tepi tampak anemia makrositer. Pemeriksaan : telur bentuk oval, ukuran 70 x 50 nm, dinding tebal berwarna kuning kecoklatan, permukaan halus, ada operkulum pada kutubnya dan... Penyebab?
- A. Taenia solium
  - B. Taenia saginata

- C. Fasciola hepatica
- D. Fasciolopsis buski
- E.

314. Laki-laki, usia 70 th, ditemukan dalam kondisi tidak sadar. Beberapa jam yg lalu pasien masih sadar dan melakukan aktivitas seperti biasanya. Pasien memiliki riwayat Ca Prostat. Tidak memiliki riwayat trauma kepala dan tidak ada riwayat penyakit vaskuler. Pemeriksaan fisik ditemukan .... pupil pinpoint, doll's eye manuver (+), .... Pemeriksaan CT Scan kepala DBN. Keadaan tersebut terjadi karena?
- a. A.
  - b. B. Infeksi
  - c. C. Intoksikasi
  - d. D.
  - e. E. Tumor serebri
315. Pasien laki-laki, 22 tahun mengeluh bibir mencong ke kiri dan mata tidak bisa menutup. Pasien semalam tidur di lantai. Pada pemeriksaan fisik ditemukan sudut mulut kanan datar dan mata lagofthalmus, tidak ditemukan kelemahan pada anggota gerak. Diagnosis yang paling mungkin pada pasien ini adalah....
- a. Stroke
  - b. TIA
  - c. Bell's Palsy
  - d.
  - e. Miastenia Gravis
316. Pasien laki-laki, usia 67 tahun datang ke IGD dengan nyeri kepala mendadak saat menonton TV, kemudian anggota gerak pasien sebelah kanan mengalami kelemahan. Pasien sebelumnya tidak pernah seperti ini. Pasien memiliki riwayat hipertensi. Pemeriksaan yang merupakan Gold Standard pada penyakit ini adalah.....
- a. CT-scan
  - b. EEG
  - c. MRI
  - d.
  - e. Angiografi
317. Seorang anak umur 9 tahun, dibawa ibunya ke IGD dengan keluhan demam, batuk, sesak napas dua hari yang lalu. Lalu sehari kemudian pasien kejang dan tidak sadarkan diri. Dilakukan pemeriksaan LCS didapatkan cairan keruh, neutrofil 200, glukosa 25, protein 250. Pada pemeriksaan kultur didapatkan pertumbuhan pada media agar coklat, katalase (+). Pemeriksaan mikroskopis ditemukan

kuman batang pendek gram negatif. Organisme penyebab yang paling mungkin pada penyakit ini adalah...

- a. Neisseria meningitidis
- b. Escherichia Coli
- c. Klebsiella meningitidis
- d. Haemophilus influenzae

318. Pasien wanita usia 17 tahun, mengalami kelebihan berat badan, pasien sudah mengatur pola makan dan gaya hidup namun tidak berhasil. BB: 95 kg TB: 162 cm

Apakah terapi yang diberikan....

- a. Serotonin
- b.
- c. Fluoxetine
- d. Fenfluramine
- e. Dexfenfluramine

319. Seorang anak 1 tahun datang ke PKM diantar oleh ibunya dengan keluhan berak encer sejak 3 hari yg lalu... frekuensi berak 8-10 x per hari, 3-5 sendok per kali. pemeriksaan fisik, anak tampak lemas, nadi 140, berat badan 9kg dari yg sebelumnya 10kg ditimbang di posyandu 10 hari yg lalu, mata tampak cekung, ubun2 besar cekung, dan turgor kulit lama kembali. Apakah tata laksana pertama yg dilakukan?

- A. Pojok ORS
- B. Infus RL
- C. Antibiotik
- D. oralit melalui NGT
- E. asi on demand

320. Seorang perempuan 48 tahun datang ke klinik dgn keluhan batuk bersahak sejak 1 bln yg lalu, nafsu makan dan berat badan menurun. Pasien tinggal di rumahnya dengan suami, anak dan dua orang tua nya yg sudah sakit 2an. Dokter mendiagnosannya TB aktif.

321. Bentuk keluarga apakah yg dimiliki pasien tersebut?

- A. Nuclear family
- B. Blended family
- C. Extended family
- D. Community family
- E. Single parent family

322. Seorang anak 6 tahun dibawa oleh ibunya ke praktek dokter umum dengan keluhan bengkak pada mata dari 5 hari yang lalu, 2 hari yang lalu nyeri pinggang dan demam. Urin anak tampak keruh dan pengumpulan.

Untuk menegakan dx pemeriksaan apa yang dilakukan

323. A. Keton urin

324. B.glukosa urin  
 325. C.albumin urin  
 326. D.ureum  
 327. E.kretinin
328. Seorang laki laki usia 18 thn datang ke pkm dengan keluhan gatal seluruh tubu.status lokalis : bercak makula hipopigmentasi berskuama halus di daerah leher,bahu,dan punggung dengan bentukan beranekaragam,jika digaruk bersisik.pada pmx KOH didapatkan hifa pendek
- A.tinea corporis
  - B.tinea cruris
  - C.ptiriasis alba
  - D.ptiriasis versikolor
  - E.ptiriasis rosea
329. Seorang wanita usia 35 tahun datang dengan keluhan berak darah dan lendir dan didapatkan sakit pada perut kiri bawah.sakit perut kiri bawah dirasakan saat BAB.tanda vital DBN
- A.disentri bakteri
  - B.disentri amoeba
  - C.alergi makanan
  - D.intolsikasi makanan
  - E.keracunan makanan
330. Seorang pemuda datang dengan keluhan mual, muntah disertai pusing. Setelah merayakan pesta makan dirumah temannya dengan pesta narkoba. Dari pemeriksaan fisik didapatkan pupil miosis dan penurunan kesadaran.  
Apakah yang menyebabkan diatas?
- arsen
  - opioat
  - timbangan
  - sianida
  - alcohol
331. Pasien laki2 35 tahun bekerja sebagai penyadap karet, diantar istrinya ke puskesmas dengan keluhan kaki kanan bengkak sejak 1 tahun terakhir dirasakan makin lama makin membengkak dan pasien tidak bisa berjalan. Pada pemeriksaan fisik didapatkan pitting oedem (+), abses di kaki kanan dan oedem scrotum. Pemeriksaan urin ditemukan chyluria. Apakah penyebab yang mungkin?
- obstruksi saluran limfe
  - varises saluran limfatik
  - obstruksi pembuluh darah
  - proliferasi endotel
  - inflamasi saluran limfe
332. Seorang balita 8 bulan diposyandu diberikan vitamin A.

Berapa dosis vitamin A?

- a. 100.000 IU
- b. 200.000 IU
- c. 300.000 IU
- d. 400.000 IU
- e. 500.000 IU

333. Seorang jenazah laki2 di RSUD setelah mengalami pembunuhan. Dari tempat kejadian perkara didapatkan lebam mayat diujung jari kaki dan tangan berwarna kehitaman, kaku mayat diseluruh persendian dan tidak didapatkan tanda pembusukan.

Kapankah perkiraan saat kematian yang paling tepat pada korban tersebut?

- a. 2-4 jam yang lalu
- b. 4-8 jam yang lalu
- c. 6-18 jam yang lalu
- d. 18-24 jam yang lalu
- e. > 24 jam yang lalu

334. Perempuan 28 thn . Keluhan batuk darah sejak 1 hari yg lalu, disertai demam yg tdk terlalu tinggi. Px mengatakan sdh mengalami batuk sejak 6 bln yg lalu. Belum pernah pengobatan TB. BTA SPS + pda 3x pmx. Penatalaksanaannya

- a. 2hrze + 4r3h3
- b. 2rhz + 6rh
- c. 2rhzes, 1rhze + 5rhe
- d. 2rhze + 4rhz
- e. 2rhzes + 4r3h3

335. Perempuan 47 tahun, mengeluh sering minum, sering kencing, dan sering lapar. Sudah dilakukan pemeriksaan darah, hasilnya GDP 140, HbA1C 7,5. Terapi yg diberikan

- a. Insulin
- b. Metformin
- c. Akarbose
- d. Rosiglitazon
- e. Glibenklamid

336. Anak 10 th mengeluh tinja terdapat cacing berwarna putih kekuningan panjang 20cm. px mengalami gg konsentrasi, penurunan nafsu makan, dan mudah lemas. Pada pmx feces ditemukan telur dg dinding tebal warna kuning kecoklatan. Diagnosis adalah

- a. *Ascaris lumbricoides*
- b. *Taenia solium*
- c. *Taenia saginata*
- d. *Enterobius vermicularis*
- e. *Tricuris tricuris*

337. Px wanita 18 th keluhan diare 18x/hari sejak 2 hari, berak encer, berlendir, berdarah dg pmx. Kesaadaran kompos mentis, TD 100/60,

nadi 100x, rr 20x, suhu 36,8. Konjungtiva merah muda, mukosa bibir kering, BU meningkat, turgor kulit menurun. Penyebab diare

- a. Rotavirus
- b. Vibrio kolera
- c. Entamoeba histolitica
- d. Enterotoxigenic E. Coli
- e. Clostridium Sp.

338. Perempuan 25 tahun, dtg dg keluhan bintik2 merah pd seluruh kaki dan tangan. Mengeluh gigi dan kulit mudah lebam bila terbentur sesuatu. Lab : Hb 8,3, leukosit 6500, trombosit 104000, HCT 24.

Diagnose

- a. Leukemia
- b. Limfoma maligna
- c. ITP
- d. Hemophilia
- e. Polisitemia vera

339. Perempuan 38 th dtg dg keluhan batuk sejak 2 minggu. Perempuan juga mengeluh adanya demam yang tidak terlalu tinggi, berkeringat malam hari, serta penurunan berat badan. Pada pemeriksaan fisik didapatkan TTV dbn, BTA +. Peningkatan enzim transaminase 5x. terapi yang tepat

- a. Tunda OAT sampai enzim transaminase 2x normal
- b. Tunda OAT sampai 8 bulan tanpa memperhatikan enzim
- c. Hindari rifampisin, gunakan HES selama 9 bulan
- d. Hindari isoniazid, gunakan HES selama 9 bulan
- e. Hindari Pyrazinamid, gunakan HES selama 9 bulan

340. Wanita 50 thn di dx ca mammae (operabel) oleh dokter.

Direncanakan mastektomi. Perempuan, 'Sudahlah dok, toh jika dioperasi saya tidak akan sembuh 100% kan. Saya pasrah mungkin sudah saatnya saya dipanggil olehNya. Lebih baik saya tidak operasi sehingga tidak merepotkan keluarga saya.

- A. Denial
- B. Marah
- C. Tawar menawar
- D. Depresi
- E. Acceptance

341. Laki2 30 tahun KLL, Dada terbentur stang sepeda motor. Keluhan sesak. Pmx dada: Tampak jejas dada D, gerak dada D tertinggal, D hipersonor, krepitasi. TD 120/80 RR 28 akral hangat merah. Setelah dilakukan torakosintesis, selanjutnya apa?

- A. WSD
- B. Foto Rx Thorak

- C. CT scan thorak
- D. Parasintesis hematothorax

342. Terjadi bencana alam, banyak korban meninggal. Diantaranya bayi dan anak2. Jika ada korban bayi sudah tumbuh gigi seri rahang bawah, perkiraan umur?
- A. 3-4 bln
  - B. 5-6 bln
  - C. 7-8 bln
  - D. 12-14 bln
  - E. 18-20 bln
343. Anak umur 5 tahun mengeluh lemah ,letih,lesu.6 bulan ini pasien hanya makan sayur . jarang makan daging,dll. Pasien sempat mengalami mimisan tapi sembuh sendiri.Hb=10.trombo-300. Px darah hipokrom mikrositer. Dx pasien ini?
- a. Anemia pernisiiosa
  - b. .a. hemolitik.
  - c. A def fe
  - d. A. megaloblastik
344. Wanita 21 tahun datang ke dokter dengan keluhan nyeri pada [unggung yahng menjalar ke depan, nyeri pada lengan kiri yang menjalar ke leher. Pusing,mual muntah . Pd px fisik tidak didapatkan kelainan, pasien tidak percaya terhadap pasien lalu pergi ke dokter lain untuk mencari penyebab sakit nya tersebut. Penyebab nya?
- a. A somatoform
  - b. b. DEpresi
  - c. c. agrofobia.
  - d. d. psikosis
345. Laki-laki mengalami lukar bakar dengan luas 30% . BB= 70 kg. Berapa cairan yang diberikan selama 8 jam pertama
- a. a.4200
  - b. b.2200
  - c. c 1000
  - d. d 1500
346. Seorang mengalami kecelakaan dari pemeriksaan ditemukan mengantuk tp saat dipanggil membuka mata secara spontan,pasien ditanya tempat px bingungn dan disorientasi , saat dirangsang nyeri px bergerak menjauhi. Berapa GCS px?
- a. a. 15
  - b. B.10
  - c. C.11
  - d. D.9





- a. hubungan individual
  - b. hubungan sosial budaya
  - c. hubungan paternalistik
  - d. hubungan kolaborasi
  - e. hubungan dependen
353. Anak usia 4 tahun lemas, demam muncul hilang timbul, pucat. Dari pemeriksaan fisik didapatkan anemia (+), ptekiea (+), ekimosis (+), epistaksis (+), perdarahan gusi (+), hepatosplenomegali. Hb 4,8 Hct 14,4% , leukosit 38.000, trombosit 22.000. Diagnosa?
- a. Thalasemia
  - b. Leukimia akut
  - c. Anemia aplastik
  - d. Anemia defisiensi besi
  - e. ITP
354. Wanita 55 tahun mengeluh sering kencing. Kencing tidak nyeri. Nafsu makan biasa, namun berat badan turun. Terdapat luka di kaki yang tidak kunjung sembuh dan pasien mengeluh penglihatan menurun. Pemeriksaan yang dilakukan?
- a. TTGO + GDS
  - b. TTGO + GDP
  - c. Hb1C + GDS
  - d. Hb1C + GDP
  - e. GDP + GD2PP
355. Laki-laki 45 tahun, tukang becak, keluhan benjolan di hidung hitam kemerahan, ulkus rodent (+), keluah gatal. Diagnosa:
- a. Basal cell Ca
  - b. Melanoma maligna
  - c. Squamous cell ca
  - d. Nevus pigmentosus
356. Laki-laki 58 tahun tuna wisma keluhan gatal ,yeri, bengkak diselakangan. Pada pemeriksaan, merah, edema, terdapat mass bergerak gerak:Diagnosa..
- a. Necaturiasis
  - b. Ascariasis
  - c. Pediculosis
  - d. Selulitis
  - e. Miasis?
357. Perempuan setelah melahirkan datang dengan perdarahan < 24 jam setelah bayi lahir. Plasenta lahir semua. Uterus teraba keras. Pemeriksaan yg dilakukan:
- a. Inspeksi vagina
  - b. Inspekulo vagina
  - c. Histerography

- d. Laparatomi uterus
358. Anak datang ke RS dengan keluhan botak pada kepala sejak 2 minggu. Keluhan disertai gatal. Ditemukan alopesia ukuran 3 cm. Pada pemeriksaan ditemukan hifa sejati. Terapi :
- krim mikonazol
  - tablet ketokonazol
  - tablet griseofulvin
359. Wanita 25 thn G1POA0 datang dengan keluhan TD 180/110mmHG, N : 84x/m, RR : 24x/m, DJJ : 134x/m. Diagnosa :
- PER
  - b.PES
  - c.PEB
  - d. eklamsia
360. Laki2 datang dengan marah2. Dia merasa seperti artis yang dikejar2. Dia sering membuang barang dirumahnya. Psikomotor yang terjadi :
- kompulsif
  - hiperaktif
  - idea
  - pikiran
361. Pasien laki-laki 18 tahun dibawa ke UGD dengan keluhan ..... Pasien merupakan pengguna narkoba sejak 5 tahun yll. PMX : TD : 90/70mmHG, N: 128x/m, RR: 28x/m, pupil 1,5/1,5mm isokor. Penanganan pertama yang diberikan adalah :
- Pemberian oksigen
  - Infus RL
  - Bilas lambung
  - Naloxon 0,4 intravena
  - Mengatakan pd teman pasien bahwa pasien harus direhab
362. Anak laki2 9 bulan dibawa oleh ibunya ke RS dengan keluhan selalu mengalami perdarahan setiap habis imunisasi. Pada lutut pasien tampak warna merah kehitaman saat pasien belajar berjalan dan sembuh dengan sendirinya. Paman pasien juga mengalami hal seperti ini. Pada PMX ditemukan hemartitis, Hb : 11gr/dl, leukosit : 5500/m<sup>2</sup>, trombosit 180.000/m<sup>2</sup>. Diagnosis yang tepat ?
- thalassemia
  - defisiensi vit K
  - Hemofilia
  - Henoch scholen purpura
  - ITP
363. Pasien laki2 45 tahun datang ke RS untuk rutin kontrol DM. dan hasil pemeriksaan TD : 150/90mmHG, dan dari hasil urinalisis

didapatkan 150 mikrogram albumin dalam kreatinin. Terapi antihipertensi yang tepat adalah ?

- a. klozinid
- b. diuretic
- c. beta blocker
- d. ACE- Inhibitor
- e. Calcium canal blocker

364. Seorang perempuan berumur 50 tahun, dengan riwayat DM tipe 2 datang ke . terapi hipertensiyg dipilih PKM. Pemeriksaan fisik didapatkan TD 150/90. Terapi yang dipilih untuk px tersebut adalah

- a. Hidroklorotiazid
- b. Bisoprolol hidroklorotiazid
- c. Bisoprolol
- d. Captopril
- e. Amlodipine

365. Anak laki2 8 tahun dibawake UGD dg keluhan gland penis bengkak. Dari pmx didapatkan preputium menjepit pangkal gland penis dan tidak dapat kembali. Apakah diagnosis pada pasien ini..

- a. Epispadia
- b. Hipospadia
- c. Phymosis
- d. Paraphymosis
- e. Priapismus

366. Anak laki2 2 tahun dibawa ke UGD dengan keluhan muka sembab, ascites, rambut mudah patah dan kemerahan, mata sembab, dan piting edema. Pengukuran antropometri didapatkan BB 7kg dan TB 85cm. Diagnosis yg paling tepat untuk penyakit diatas adalah....

- a. Kwashiorkor
- b. Marasmus
- c. Gangguan ginjal
- d. Obesitas
- e. Reaksi obat

367. Anak usia 6 thun mengeluhkan diare tanpa darah sejak 1 hari yg lalu, dari pemeriksaanfisik didapatkan anak sedikit rewel, ubun-ubun cekung dan ingin minum. Pasien membaik setelah terapi cairan. Tx medikamentosa selanjutnya adalah...

- a. Cotrimoksasol
- b. Zat arang

- c. Zink
  - d. Makanan yg lebih
  - e. Berikan cairan IV
368. Wanita 27 Tahun dg G3P2A1 UK 7 bulan. Dari pemeriksaan fisik didapatkan uterus lebih besar UK. Bagian anak sulit diraba, teraba 3 bagian besar dan 2 balottement. Kemungkinan diagnosis .....
- a. Hidrops fetalis
  - b. Hidramnion
  - c. Giant baby
  - d. Gemeli
  - e. Hidrosefalus
369. Perempuan, usia 68 th datang dg keluhan batuk sejak 2 bulan yang lalu. Px sedang menjalani pengobatan hipertensi. Saat ini tidak ada keluhan lain. Adanya *demam maupun* penurunan berat badan disangkal. Tekanan darah terkontrol dan tidak ada keluhan *mengenai HT*. obat yang mungkin menyebabkan keluhan px tersebut adalah...
- a. Captopril
  - b. Losartan
  - c. Propranolol
  - d. Furosemid
  - e. Thiazid
370. Seorang anak usia 3 tahun dibawa oleh kedua orang tuanya dengan keluhan bercak kemerahan pada seluruh tubuh. Bercak ini muncul sejak 3 hari yang lalu, tidak gatal, diawali dari wajah, lengan dan badan, terdapat bercak yang berbeda pada gusi. Pasien juga dikeluhkan demam, batuk, mata merah. Riwayat minum obat sebelumnya disangkal. Diagnosis yang tepat adalah
- a. Rubella
  - b. Morbilli
  - c. Varicella
  - d. Herpes zoster
  - e. Demam berdarah
371. Seorang laki-laki berusia 34 th datang dengan keluhan pusing berputar. Keluhan ini dirasakan sejak 1 bulan yang lalu. Hilang timbul dg sendirinya dan tidak dipengaruhi oleh perubahan posisi kepala. Keluhan ini disertai suara mendenging bernada tinggi pada telinga dan penurunan

pendengaran yang juga hilang timbul. Pemeriksaan penala menunjukkan tuli sensorineural. Diagnosisnya yang tepat??

- a. Penyakit meniere
- b. BPPV
- c. Neuritis vestibular
- d. Nistagmus
- e. Sklerosis multiple

372. Seorang perempuan berusia 20 tahun, seorang ibu rumah tangga, hamil anak pertama, datang diantar oleh dukun paraji, dengan keterangan bayi belum lahir. Pasien sudah 2 hari mulas-mulas, sudah keluar air ketuban kira-kira 12 jam yang lalu. Dua jam yang lalu, pasien mulai disuruh mengedan oleh dukun, tapi karena bayi tidak lahir juga, pasien dibawa ke puskesmas. Apakah diagnosis yang paling tepat?

- a. Distosia partus kala II karena panggul sempit
- b. Distosia partus kala n karena CPD
- c. Partus kala I fase aktif, dengan kesalahan APN
- d. Partus kala I fase laten, dengan kesalahan APN
- e. Partus kala II dengan kesalahan APN

373. Sebuah puskesmas bermaksud menyelenggarakan kegiatan penyuluhan yang bertujuan untuk memberikan pengetahuan kepada orang tua balita upaya mencegah terjadinya kurang gizi pada balita. Siapakah sasaran primer yang paling tepat?

- a. Ibu yang memiliki balita
- b. Ibu yang memiliki balita dengan gizi buruk
- c. Ibu yang memiliki balita dengan gizi kurang
- d. Ibu yang memilik balita dan tidak memiliki KMS
- e. Ibu dan balitanya yang tidak pernah datang ke Posyandu

374. Seorang laki-laki berusia 20 tahun datang ke puskesmas dengan keluhan lemah dan mudah lelah. Keluhan disertai mual-mual, kadang muntah yang dirasakan sejak 1 minggu. Keluhan disertai nyeri pada perut kanan atas dan air kencingnya seperti teh. Tidak ada riwayat transfusi ataupun penggunaan alat suntik. Dari pemeriksaan fisik didapatkan status gizi baik, tekanan darah 120/80 mmHg, denyut nadi 92 x/menit, frekuensi napas 24

x/menit, suhu 37,6°C, sklera ikterik, hepar teraba 2 cm di bawah arcus costae disertai nyeri tekan. Pemeriksaan laboratorium didapatkan hasil SGOT 990 IU/L, SGPT 1350 IU/L, IgM anti HAV. Apakah diet yang paling tepat diberikan?

- a. Tinggi asam amino rantai cabang
- b. Sesuai selera makan pasien
- c. Rendah kalsium dan tiamin
- d. Tinggi karbohidrat
- e. Tanpa lemak

375. Seorang anak perempuan berusia 6 tahun dibawa ibunya ke dokter praktik umum dengan keluhan demam sejak empat hari yang lalu. Keluhan disertai batuk kering dan nyeri menelan. Diketahui bahwa ayah pasien menyandang alergi terhadap obat golongan penisilin. Pada pemeriksaan fisik ditemukan pasien kompos mentis, suhu tubuh 38,6°C, frekuensi napas 20 x/menit, denyut nadi 100 x/menit. Pada pemeriksaan leher ditemukan pembesaran limfonodi anterior, faring hiperemis, tonsil T2a-T1, eksudat (+). Apakah terapi yang paling tepat?

- a. Sefadroksil
- b. Koktrimoksazol
- c. Tetrasiklin
- d. Kloramfenikol
- e. Eritromisin

376. Seorang anak laki-laki berusia 5 tahun dibawa orang tuanya ke UGD RS dengan keluhan sesak napas. Pada pemeriksaan fisik diperoleh pasien sadar, frekuensi napas 50 x/menit retraksi interkostal, dan expiratory wheezes. Apakah langkah terapi pertama yang paling tepat?

- a. Epinefrin dengan nebulizer
- b. Intubasi
- c. O<sub>2</sub> dengan sungkup pada 10 L/min
- d. Salbutamo dengan nebulizer
- e. Methylprednisolone IV

377. Seorang laki-laki berusia 30 tahun datang ke puskesmas dengan keluhan bengkak pada tungkai kiri sejak 1 tahun yang lalu. Keluhan disertai

gata! dan tidak nyeri. Pasien juga mengeluh sering mengalami demam yang hilang timbul. Hampir setengah dari penduduk desanya mengalami keluhan yang sama. Pada pemeriksaan fisik umum diperoleh tanda vital dalam batas normal dan terdapat pitting oedema pada tungkai kiri. Apakah diagnosis yang paling mungkin?

- a. Demam Dengue
- b. Filariasis
- c. Alergi
- d. Chikungunya
- e. Gagal Jantung

378. Seorang perempuan berusia 25 tahun, baru menikah, datang ke poliklinik dengan keluhan keputihan sejak 3 hari. Pada pemeriksaan fisik ditemukan flour albus (+). Hasil pemeriksaan usap vagina dengan pewarnaan Gram dan memperlihatkan dominasi bakteri batang Gram positif. Apakah bakteri penyebab yang paling mungkin?

- a. Neisseria sp
- b. Treponema sp
- c. Gardnerella sp
- d. Lactobacillus sp
- e. Corynebacterium sp

379. Seorang laki-laki berusia 70 tahun datang bersama anaknya ke rumah sakit dengan keluhan sulit buang air kecil sejak 2 bulan yang lalu. Keluhan disertai sering terbangun pada malam hari karena ingin berkemih, berkemih tidak lampias dan harus mengedan bila ingin berkemih. Dokter memberikan penjelasan mengenai tindakan selanjutnya yang akan dilakukan, tetapi pasien bingung dan kesulitan untuk memberikan keputusan karena tidak mengerti penjelasan yang diberikan meskipun telah diulang 3 kali. Apakah tindakan yang paling tepat dilakukan?

- a. Terus berusaha memberikan penjelasan hingga pasien mengerti
- b. Meminta izin pasien untuk memberikan penjelasan kepada anaknya
- c. Segera memanggil anak pasien untuk memberikan penjelasan
- d. Meminta pasien untuk menandatangani formulir kesediaan/penolakan tindakan



- e. Mengonsultasikan kepada dokter bedah agar memberikan penjelasan

380. Seorang laki-laki berusia 22 tahun datang ke poliklinik dengan keluhan terdapat 3 bercak putih di lengan kiri kanan dan 2 bercak putih pada dada dan punggung. Keluhan bercak terasa tebal dan mati rasa sejak 2 bulan. Pada pemeriksaan klinis didapatkan tanda vital dalam batas normal, *patch* hipopigmentasi batas tidak tegas multipel tersebar pada lengan, dada dan punggung, didapatkan gangguan fungsi sensoris raba dan suhu pada lesi. Apakah pemeriksaan penunjang yang paling tepat dilakukan untuk menegakkan diagnosis?

- a. Tes Mantoux
- b. Tes Lepromin
- c. *Slit skin smear*
- d. *Skin scrapping*
- e. Pemeriksaan Lampu Wood

381. Seorang anak perempuan berusia 7 tahun dibawa ibunya ke dokter praktik umum dengan keluhan gatal di sela-sela jari tangan dan kaki sejak 3 hari yang lalu. Rasa gatal kemudian menyebar ke pergelangan tangan. Keluhan dirasakan terutama pada malam hari. Pada pemeriksaan dermatologik didapatkan papula, vesikel, erosi dan ekskoriiasi. Apakah pemeriksaan penunjang yang paling tepat dilakukan?

- a. Pengecatan Gram
- b. Kerokan lesi
- c. Kultur dari lesi
- d. KOH
- e. BTA

382. Seorang anak perempuan berusia 9 tahun datang dengan ibunya ke puskesmas dengan keluhan gatal pada bokong sejak 3 hari yang lalu disertai kemerahan dan lesi berkelok-kelok. Pasien sudah diberikan obat oles tapi tidak ada perubahan. Sebelumnya pasien bermain pasir di pantai, tidak ada riwayat digigit serangga ataupun membersihkan rumah. Pada pemeriksaan fisis ditemukan papul dan lesi serpigiosa dengan terowongan berkelok. Apakah pengobatan yang paling tepat?

- a. Krem Mupirocin 2%

- b. Krem Ketokonazole 2%
- c. Krem Permetrin 5%
- d. Krem Mebendazole
- e. Spray Albendazole

383. Seorang anak perempuan berusia 12 tahun diantar ibunya ke puskesmas dengan keluhan timbul gelembung berair hampir di seluruh tubuh sejak 2 hari yang lalu. Keluhan didahului demam, nyeri kepala dan lemas. Kakak pasien mengalami keluhan yang sama. Pada pemeriksaan dermatologik didapatkan vesikel dengan umbilikasi di tengah dan papula eritema yang banyak tersebar di badan, sedikit di lengan dan tungkai. Apakah diagnosis yang paling tepat?

- a. Variola
- b. Varisela
- c. Herpes zoster
- d. Herpes simpleks
- e. Impetigo vesikobulosa

384. Seorang anak laki-laki berusia 6 tahun dibawa ibunya ke puskesmas karena demam tinggi disertai bercak-bercak merah sejak 3 hari yang lalu. Bercak kemerahan timbul mulai dari wajah dan menyebar ke badan dan punggung. Pasien belum pernah mendapatkan imunisasi. Pada pemeriksaan fisik didapatkan kesadaran compos mentis, suhu 38°C, kemerahan pada konjungtiva bilateral, sekret mata bening encer. Pada kulit terdapat ruam makulopapular yang superfisial di daerah wajah dan badan yang tampak konfluens. Pada pemeriksaan penunjang didapatkan Hb 11 g/dL, hematokrit 36%, trombosit 150.000/uL, leukosit 3000/uL dengan hitung jenis 0/2/3/40/50/5. Apakah diagnosis yang paling mungkin?

- a. Morbili
- b. Varicella
- c. Demam Scarlet
- d. Roseolla infantum
- e. Herpes simpleks

385. Seorang bayi perempuan berusia 5 bulan dibawa orang tuanya ke UGD RS dengan keluhan biru dan henti napas selama 3 menit setelah batuk terus

menerus sejak satu jam yang lalu. Keluhan batuk telah berlangsung selama satu minggu terus-menerus seringkali disertai muntah setelah batuk. Keluhan juga disertai demam. Pada pemeriksaan fisik didapatkan kesadaran kompos mentis, frekuensi napas 64 x/menit, denyut nadi 120 x/menit, suhu 38°C. Suara napas normal di kedua lapangan paru, tidak didapatkan ronki maupun *wheezing*. Apakah terapi yang paling tepat diberikan?

- a. Ampisilin
- b. Kotrimoksazol
- c. Siprofloksasin
- d. Eritromisin
- e. Seftriakson

386. Seorang laki-laki berusia 40 tahun memutuskan pindah ke rumah sakit lain untuk mengobati penyakit TBC-nya. Ketika meminta rekam medik dari rumah sakit lama, administrasi rumah sakit menolak memberikan dokumen tersebut karena rekam medis adalah dokumen rahasia dan hanya bisa memberikan resume keadaan terakhir pasien. Apakah tindakan yang paling tepat dilakukan dokter di RS tersebut?

- a. Meminta pihak administrasi RS menyerahkan seluruh dokumen
- b. Meminta pihak administrasi RS membuat salinan
- c. Meminta pasien membuat permintaan tertulis
- d. Membuat resume sendiri berdasarkan autoanamnesis
- e. Mendukung administrasi RS karena rekam medis adalah rahasia

387. Pada jamuan makan siang tiba-tiba seorang laki-laki dewasa tersedak, berdiri dan tampak memegang leher. Korban tersebut berusaha meminta tolong dengan bahasa isyarat. Saudara kebetulan hadir dalam jamuan mencoba membantu dengan menyuruh tamu tersebut batuk sekuat mungkin, tetapi tidak berhasil. Akhirnya korban tidak sadarkan diri dan harus segera ditolong. Apakah tindakan yang harus segera dilakukan di tempat sebelum pasien dirujuk?

- a. Mengambil benda asing jika dapat diraih dengan jari
- b. Melakukan bantuan napas dari mulut ke mulut
- c. Melakukan manuver Heimlich
- d. Melakukan resusitasi jantung paru
- e. Melakukan intubasi

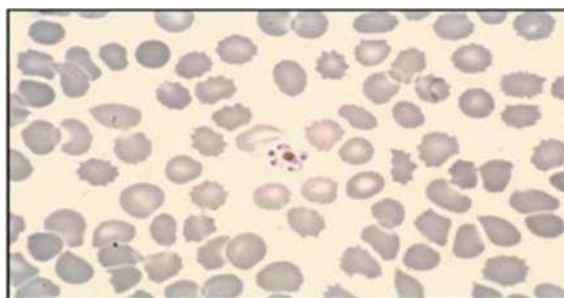
388. Seorang perempuan berusia 66 tahun dibawa ke UGD RS dengan keluhan kepala pusing. Keluhan disertai gemetar dan keluar keringat yang banyak. Hal ini terjadi setelah pasien minum obat yang biasa dikonsumsi sejak pasien diketahui menderita penyakit kencing manis. Apakah obat yang paling mungkin diminumnya?
- Acarbose
  - Metformin
  - Miglitol
  - Pioglitazone
  - Tolbutamid
389. Seorang perempuan berusia 30 tahun datang ke puskesmas mengeluh sering nyeri kepala sebelah sejak usia 20 tahun. Keluhan bisa dirasakan pada bagian kanan atau kiri, berdenyut, berlangsung sekitar setengah hari. Keluhan diawali pandangan mata sebelah kiri berkunang-kunang selama 15-30 menit. Kadang-kadang keluhan disertai mual dan muntah. Bila keluhan timbul, pasien biasanya tidur di kamar dengan mematikan lampu. Pada pemeriksaan fisik dan neurologis tak ditemukan kelainan berarti. Apakah diagnosis yang paling mungkin?
- Tension type headache*
  - Migraine without aura*
  - Trigeminal neuralgia*
  - Migraine with aura*
  - Cluster Headache*
390. Seorang perempuan berusia 55 tahun datang ke puskesmas untuk kontrol pengobatan tekanan darah tinggi. Pasien mengaku rutin mengkonsumsi obat antihipertensi namun tidak mampu melakukan pengaturan makanan dan olahraga secara teratur. Pada pemeriksaan fisik didapatkan TB 160 cm, BB 65 kg, tanda vital dalam batas normal. Hasil pemeriksaan laboratorium didapatkan kadar kolesterol total 350 mg/dL, LDL 170 mg/dL. Apakah terapi yang paling tepat diberikan?
- Simvastatin
  - Gemfibrosi

- c. Fenofibrate
- d. Asipimox
- e. Probukol

391. Seorang perempuan berusia 37 tahun datang ke dokter praktik umum dengan keluhan sering berdebar-debar sejak 6 bulan terakhir. Selain itu, pasien mengeluh sering berkeringat dingin, nyeri dada sebelah kiri seperti ditusuk hingga ke belakang, kesemutan di dada kiri menjalar ke ketiak dan lengan kiri, sesak, disertai mual dan muntah. Hasil pemeriksaan fisik dan laboratorium dalam batas normal. Pada saat dokter menyatakan tidak didapatkan kelainan, pasien tidak percaya dengan keterangan dokter tersebut sehingga pasien memeriksakan diri ke dokter lain. Apakah diagnosis yang paling tepat?

- a. Gangguan psikotik
- b. Gangguan somatoform
- c. Gangguan dismorfik
- d. Gangguan panic
- e. Gangguan ansietas

392. Seorang perempuan berusia 35 tahun datang ke puskesmas dengan keluhan panas tinggi yang hilang timbul. Keluhan disertai menggigil dan berkeringat dingin. Keluhan panas badan muncul selama tiga hari dan kemudian diikuti dengan periode tanpa panas. Namun kemudian keluhan panas badan timbul kembali. Pada pemeriksaan tanda vital diperoleh suhu 38°C, denyut nadi 80 x/menit, frekuensi napas 24 x/menit. Pada pemeriksaan laboratorium darah tetes tebal diperoleh gambaran sel darah merah yang terinfeksi dengan gambaran sebagai berikut:



Apakah penyebab yang paling mungkin?

- a. *Plasmodium falciparum*
- b. *Plasmodium ovate*
- c. *Plasmodium vivax*
- d. *Plasmodium knowlesii*
- e. *Plasmodium malariae*

393. Seorang perempuan berusia 30 tahun datang ke dokter praktik umum dengan keluhan nyeri kepala yang dirasakan hampir setiap hari sejak 1 minggu terakhir ini. Nyeri dirasakan seperti kepala terikat dan ditekan kuat terutama di dahi serta bagian belakang. Keluhan tidak memberat dengan aktivitas fisik. Pada pemeriksaan fisik didapatkan tanda vital dalam batas normal. Apakah diagnosis yang paling mungkin?

- a. Migraine
- b. Tension type headache
- c. Cluster headache
- d. Trigeminal neuralgia
- e. Cerebral abcess

394. Seorang laki-laki berusia 35 tahun datang ke dokter praktik umum dengan keluhan demam tidak begitu tinggi. Keluhan disertai bersin, nyeri menelan, nyeri otot dan sendi selama satu bulan terakhir. Keluhan tersebut cenderung hilang timbul walaupun sudah berobat. Selain itu pada tangannya terdapat luka-luka kecil bergaung yang awalnya seperti jerawat. Pada pemeriksaan laboratorium didapatkan CD adalah 580 sel/mm<sup>3</sup>. Apakah diagnosis yang paling mungkin?

- a. HIV (+) periode jendela
- b. HIV (+) fase kronis
- c. HIV (+) fase laten
- d. HIV (+) fase akut
- e. AIDS

395. Seorang perempuan berusia 30 tahun diantar suaminya ke UGD RS dengan keluhan nyeri kepala hebat yang berdenyut di sebelah kanan. Keluhan disertai mual dan mudah merasa silau. Keluhan tidak hilang dengan minum obat pereda nyeri. Keluhan semakin sering dirasakan pasien dalam setahun terakhir dengan frekuensi 3-4x setiap bulan. Pada pemeriksaan fisik dan

penunjang tidak ditemukan kelainan. Apakah obat yang paling tepat diberikan?

- a. Ergotamin tartate
- b. Asam mefenamat
- c. Kalium diklofenak
- d. Ibuprofen
- e. Buspirone

396. Seorang perempuan berusia 50 tahun datang ke puskesmas dengan keluhan merasa sering lapar, haus dan sering buang air kecil sejak 1 bulan yang lalu. Pada pemeriksaan fisik didapatkan keadaan umum baik, TB 155 cm, BB 60 kg, tanda vital dalam batas normal. Hasil pemeriksaan laboratorium didapatkan kadar glukosa darah puasa 150 mg/dL, HbA<sub>1C</sub> 7,2 %. Apakah terapi yang paling tepat?

- a. Insulin
- b. Acarbose
- c. Metformin
- d. Rosiglitazon
- e. Glibenklamid

397. Seorang perempuan berusia 45 tahun datang ke dokter praktik umum dengan membawa hasil pemeriksaan laboratorium saat pemeriksaan rutin tahunan yang menunjukkan hasil kadar gula darah puasa 118 mg/dL Indeks massa tubuh, tekanan darah, dan profil lipid dalam batas normal. Dokter melakukan pemeriksaan HbA<sub>1C</sub> pada pasien ini, dengan hasil pada dua kali pengukuran menunjukkan angka 6,8% dan 7%. Apakah diagnosis yang paling mungkin?

- a. Normal
- b. Sindrom metabolik
- c. Gangguan toleransi glukosa
- d. Sindrom pre-diabetik
- e. Diabetes melitus

398. Seorang perempuan berusia 23 tahun datang ke UGD RS dengan keluhan 2 hari yang lalu mulutnya tertarik ke sisi kanan dan air keluar dari mulut saat akan menggosok gigi dan berkumur. Ketika bercermin terlihat mulutnya miring ke kanan. Pasien juga mengeluh kelopak matanya yang

sebelah kiri tidak dapat tertutup rapat. Dari anamnesis diketahui sudah 2 minggu pasien tidur larut malam dan selalu menyalakan kipas angin yang diarahkan ke wajah. Apakah diagnosis yang paling mungkin?

- a. *Bell's Palsy*
- b. *Polymyositis*
- c. *Neuropathy*
- d. *Lyme disease*
- e. *Neuralgia trigeminal*

399. Seorang bayi perempuan berusia 2 bulan dibawa ibunya ke UGD RS dengan keluhan pucat sejak satu minggu yang lalu. Pada pemeriksaan fisik diperoleh pasien pucat, ubun-ubun membesar, hepar dan lien membesar. Pemeriksaan laboratorium darah menunjukkan gambaran darah tepi eritrosit berukuran kecil, *centralpallor* melebar ( $1/2$  diameter), basofilik *stippling*, sel target (+), sel *tear drop* (+), *Howell-Jolly* (+), *Total Iron Binding Capacity* (TIBC) meningkat. Apakah diagnosis yang paling tepat?

- a. *Thalasemia*
- b. *Anemia hemolitik*
- c. *Anemia defisiensi Fe*
- d. *Anemia defisiensi asam folat*
- e. *Anemia defisiensi Vitamin B12*

400. Seorang anak laki-laki berusia 2 tahun dibawa ibunya ke puskesmas karena wajahnya tampak sembab sejak 1 bulan. Pada pemeriksaan fisik didapatkan berat badan 7 kg, rambut kemerahan dan mudah dicabut, wajah tampak sembab. Perut asites (+), edema pitting (+) pada kedua tungkai bawah. Apakah diagnosis yang paling mungkin?

- a. *Marasmus*
- b. *Kwashiorkor*
- c. *Marasmic-kwashiorkor*
- d. *Sindrom nefrotik*
- e. *Keganasan*

401. Seorang laki-laki berusia 35 tahun datang ke UGD RS dengan keluhan utama sulit bempas sejak 5 jam yang lalu. Pada pemeriksaan fisik didapatkan pasien gelisah, lebih suka posisi duduk, frekwensi napas 32 x/menit denyut



nadi 110 x/menit, tekanan darah 90/60 mmHg dan *wheezing* (+). Apakah terapi awal yang harus segera diberikan?

- a. Inhalasi agonis  $\beta_2$
- b. Inhalasi kortikosteroid
- c. Injeksi kortikosteroid
- d. Injeksi metilsantin
- e. Bronkodilator oral

402. Seorang anak laki-laki berusia 2 tahun dibawa ke poliklinik karena batuk dan pilek berulang selama 1 bulan ini. Pada pemeriksaan fisik didapatkan berat badan 4 kg, tinggi badan 67 cm, frekuensi napas 32 x/menit, denyut nadi 122 x/menit, suhu 37,3°C. Anak tampak sakit berat dan wajah seperti orang tua, palpebra cekung, kedua hemitoraks simetris, suara vesikular normal, iga gambang. Turgor kurang, kulit bila dicubit lambat kembali seperti semula, tidak terdapat edema, akral hangat. Apakah diagnosis yang paling mungkin?

- a. Underweight
- b. Gizi buruktipe marasmik
- c. Gizi buruktipe kwashiorkor
- d. Gizi kurang tipe kwarshiorkor
- e. Gizi buruk tipe marasmik-kwashiorkor

403. Dalam sebuah jurnal kedokteran dimuat laporan penelitian yang dilakukan untuk mengetahui hubungan penggunaan kontrasepsi oral terhadap profil lipid pasien. Peneliti melibatkan 80 pengguna dan 102 non-pengguna kontrasepsi oral. Peneliti ingin membedakan perbedaan rerata profil lipid pada kedua kelompok tersebut. Apakah uji statistik yang paling sesuai?

- a. One sample t-test
- b. Independent t-test
- c. Paired t-test
- d. Chi-square test
- e. ANOVA

404. Seorang perempuan berusia 25 tahun datang ke UGD RS dengan keluhan perut kembung sejak 3 hari yang lalu. Keluhan disertai pusing, nyeri pada ulu hati dan sakit perut melilit. Pada pemeriksaan fisik didapatkan

keadaan umum tampak sakit sedang, tanda vital dalam batas normal. Pada pemeriksaan abdomen ditemukan nyeri tekan epigastrium. Apakah pilihan obat utama untuk mengatasi keluhan?

- a. Domperidon
- b. Odansentron
- c. Misoprostol
- d. Antasida
- e. Sukralfat

405. Seorang laki-laki berusia 50 tahun, datang ke Poliklinik dengan keluhan batuk kering sejak mendapat obat antihipertensi dari dokter. Dua minggu sebelumnya pasien didiagnosis hipertensi dan diberikan obat. Pada pemeriksaan fisik tidak dijumpai kelainan saluran pernapasan yang lain. Apakah obat penyebab yang paling mungkin?

- a. Reserpin
- b. Losartan
- c. Kaptopril
- d. Karvedilol
- e. Hidralazin

406. Px datang dengan diagnosa SLE ditambah gangguan ginjal. Mendapat terapi kortikosteroid jangka panjang. Efek samping obat yang akan terjadi, px wanita umur 38

407. Px datang dengan keluhan sakit kepala berputar, dipengaruhi oleh perpindahan posisi kepala, pemeriksaan fisik normal, laboratorium normal, riwayat trauma tidak ada, terapinya ialah

408. Px datang dengan keluhan lemas dan pucat, nafsu makan menurun, HB 22, leuko 65.000, retikulosit 635.000, asam urat 9,7. Diagnosa ialah

409. Kebiasaan makan daging mentah. Zat apa yang bisa menyebabkan

410. keracunan...(tidak ada pilihan)
411. Menunjukkan kemaluan pada orang lain : eksihionisme
412. Anak 5 th ke puskesmas dengan keluhan kemerahan pada hidung dan mulut, terdapat nanah, sebagian mengering. Pemeriksaan dermatologi : eritema, krusta, warna kuning seperti madu, bila dikelupas ada erosi dengan eritema di sekelilingnya. Diagnosa?
413. Seorang wanita 32 tahun datang dengan keluhan mules. Mules-mules makin lama makin sering. Ini merupakan kehamilan kedua. Anak pertama lahir prematur dan hidup. Suami perokok dan supir truk. Pemeriksaan obstetri : TFU 3 jari dibawah prosessus xyphoideus, presentasi kepala, DJJ : 144 x/menit. Pemeriksaan dalam : serviks datar, pembukaan 2 cm, darah lendir (+). Diagnosa?
414. Anak datang dengan keluhan sesak nafas hilang timbul. Muncul jika melihat ortu bertengkar. Kemungkinan penyebab sesak?
415. Obat HT yang aman untuk bumil ? antitiroid / beta bloker / ....
416. Obat hipertiroid untuk bumil ?
417. Katarak yang lensanya jatuh ?
418. Gambaran EKG ST elevasi, diagnosa?
419. Pemeriksaan fisik redup di ICS V ke bawah. Hipersonor di ICS I-IV. Kanan smua. Diagnosa?
420. Bayi dengan sekret kehijauan di mata, diagnosa?
421. Batuk pilek, pemeriksaan lab ditemukan bulat-bulat dan berantai ? strepto / staphylo / hemopilus/ ...
422. Anemia hipokrom mikrositer → pd anak2, tidak mau makan, anemia +. Diagnosa? Def fe / peny kronik / talasemia / hemofilia / ....

423. Plasmodium falcifarum. Terapi menurut WHO ? ACT+primakuin / kloroquin / kina / ....
424. Diare ditemukan schuffer dots dan erit membesar. Plasmodium ?
425. ODS S-5.00 C-8.00 OS S-2.00 C+2.25. diagnosa? Astigmat / ambliop / miop / hipermetrop / dll
426. Anak 5 th TD 90/70 mmHg dengan efusi pleura, ascites, edem dimana-mana. Diagnosa ? DF / DHF I / DHF II / DHF III / DHF IV
427. Profilaksis malaria (pasien mau ke papua) ? doxyciklin / kloroquin / primakuin / artesunat
428. Seorang wanita 72 tahun datang k poli rs dengan keluhan berak kehitaman sejak 2minggu lalu, pasien memiliki riwayat hepatitis kronis. Pasien telah melakukan endoakopi dengan hasil vasises esofagus.
429. Apakah mekanisme yg terjadi pada esophagus yg tepat?
430. Terimakasih untuk semua TS yang sudah berpartisipasi dalam pengumpulan soal – soal , semoga bermanfaat

Soerabadja, 17 Januari 2014

