

**SOAL TRY OUT UJIAN KOMPETENSI DOKTER INDONESIA
FK UNHAS MAKASSAR - 11 JANUARI 2014**

1. Seorang laki-laki, usia 40 tahun, datang dengan keluhan berat badan menurun yang dialami 1 bulan terakhir. Ada riwayat keluarga dengan penyakit kencing manis. Dari pemeriksaan fisis didapatkan IMT $>25 \text{ kg/m}^2$. Sel di pankreas yang terganggu pada pasien ini adalah
 - a. Sel α
 - b. Sel β
 - c. Sel gamma
 - d. Sel delta
 - e. Sel α dan β
2. Obat yang diberikan jika ingin menghambat produksi gula hati adalah
 - a. Acarbose
 - b. Metformin
 - c. Glibenklamid
 - d. Tiozolidindion
 - e. DPP IV Inhibitor
3. Seorang bidan desa mendapat tanggung jawab memberi penyuluhan kepada anak TK untuk mengubah kebiasaan (afektif) tentang cuci tangan. Dia diberi kesempatan mengajar 15 menit. Metode pengajaran yang tepat dilakukan oleh bidan tersebut adalah
 - a. Pemutaran film tentang cuci tangan
 - b. *Snowball* tentang cuci tangan
 - c. *Buzz group* tentang cuci tangan
 - d. *Leafket* tentang cuci tangan
 - e. *Flip chart* tentang cuci tangan
4. Sepasang pengantin baru berencana mempunyai anak, mereka periksa ke dokter karena takut terjadi kelainan pada kandungannya akibat tetangga mereka memelihara beberapa ekor kucing.

Immunoglobulin apa yg dapat meningkat pada kejadian tersebut jika pernah terinfeksi?

 - a. IgA
 - b. IgM
 - c. IgG
 - d. IgE
 - e. IgD
5. Dosis vitamin A yang diberikan untuk anak adalah
 - a. 100.000 IU
 - b. 200.000 IU
 - c. 300.000 IU
 - d. 400.000 IU
 - e. 500.000 IU
6. Dokter menyediakan obat-obatan di puskesmas bagi pasien penderita. Termasuk criteria apa?
 - a. *Care provider*
 - b. *Decision maker*
 - c. *Communicator*
 - d. *Community Leader*
 - e. *Manager*
7. Seorang laki-laki masuk RS dengan luka bakar derajat 2 dengan BB 70 kg dan luas luka bakar 30%. Berapa cairan yang diberikan dalam 8 jam pertama?
 - a. 2400 mL
 - b. 3600 mL
 - c. 4200 mL
 - d. 4500 mL
 - e. 5000 mL
8. Seorang ibu membawa anaknya dengan keluhan sering berhenti menetek dan tidak kuat. Pada pemeriksaan fisik didapatkan bising sistolik grade III/6, murmur (-). Dan tidak diperoleh kelainan lainnya. Diagnosis dari kasus di atas adalah
 - a. *Atrial Septal Defect*
 - b. *Patent Ductus Arteriosus*
 - c. *Patent Ductus Arteriosus*
 - d. *Transposition of Great Artery*
 - e. *Transposition of Great Artery*

- b. *Ventricular Septal Defect* d. *Tetralogy of Fallot*
9. Seorang laki-laki, petani bunga, datang dengan keluhan lesi kehitaman disertai rasa gatal. Lesi kehitaman ini terdapat pada punggung dan siku. Keluhan ini muncul saat berkeringat. Selain itu, pasien juga senang berolahraga seperti bermain bulu tangkis. Keluhan juga bertambah setelah pasien berolahraga. Faktor predisposisi pada kasus di atas adalah
 - a. Pekerjaan pasien yang mengeluarkan banyak keringat
 - b. Penggunaan baju yang tidak menyerap keringat
 - c. Kesenangan pasien berolahraga
 - d. Faktor higienitas
 - e. Faktor metabolik
 10. Seorang dokter ingin melakukan penelitian multicenter penggunaan suatu obat terhadap pasien yang menderita HIV. Kriteria eksklusi penelitian tersebut adalah pasien yang mengalami keadaan komplikasi yang berat. Dokter mendapat insentif tambahan bahwa semua pasien adalah respondensi. Apakah yang menunjang agar penelitian tersebut etis?
 - a. Penelitian ini demi kepentingan orang banyak
 - b. Keluarga dan pihak rumah sakit memberikan persetujuan
 - c. Tindakan mengeksklusikan pasien yang dalam kondisi gawat darurat
 - d. Demi kepentingan pasien
 - e. Cukup pasien yang memberikan persetujuan
 11. Seorang bayi datang dibawa oleh ibunya dengan wajah dan seluruh tubuhnya merah. Keluhan disertai batuk pilek, demam yang tidak terlalu tinggi. Nafsu makan dan berat badan pasien menurun. Pada pemeriksaan fisis diperoleh mata merah. Diagnosis dari kasus di atas adalah

a. Morbili	c. Measless	e. Herpes simpleks
b. Varicella	d. Roseola infantorum	
 12. Seorang pasien perempuan berusia 23 tahun datang kepada dr.B kemudian dr.B mengatakan bahwa dari pemeriksaan didapatkan batu pada ginjal anda, namun batu tersebut dapat dihancurkan dengan alat melalui operasi. Tindakan ini tentu memiliki beberapa resiko namun keputusan semua tergantung dari anda. Apakah yang sedang dilakukan oleh dr.B?

a. Hubungan individu	c. Hubungan paternalistik	e. Hubungan asosiasi
b. Hubungan komprehensif	d. Hubungan holistik	
 13. Seorang dokter puskesmas ingin melakukan penyuluhan pada daerahnya yang memiliki peningkatan angka kejadian kasus balita dengan gizi kurang, agar kasus tersebut bisa dicegah. Sasaran dari penyuluhan tersebut adalah
 - a. Ibu dengan balita
 - b. Ibu dengan balita gizi kurang
 - c. Ibu dengan balita gizi buruk
 - d. Ibu-ibu hamil
 - e. Wanita yang baru menikah
 14. Sebuah SD dikunjungi oleh PT A yang sedang melakukan penyuluhan. Setelah penyuluhan, PT A ini membagikan snack kepada murid-murid SD dan para guru. Tidak lama kemudian beberapa orang mengalami mual, muntah, dan diare. Beberapa orang

- tersebut dibawa ke RS terdekat. Total penderita sebanyak 69 orang dari 413 peserta. Sebagai dokter yang saat itu sedang jaga, apa yang anda lakukan?
- Membawa snack tersebut agar diperiksa
 - Mengobati pasien dan melaporkan kejadian ini kepada dinas kesehatan
 - Merujuk sebagian pasien ke RS terdekat
 - Melaporkan kejadian ke Dinas Kesehatan lalu menangani pasien
 - Melaporkan kejadian ke Dinas Kesehatan dan memeriksa sampel snack
15. Seorang dokter dibawa ke kantor polisi dengan tuduhan malpraktik. Dokter tersebut memberikan anastesi lokal kepada seorang pasien dan pasien tersebut mengalami *Steven Johnson Syndrome*. Kasus tersebut adalah malpraktik
- Ya, karena dokter tersebut melanggar
 - Tidak, karena tidak memenuhi unsur *deliriction of duty*
 - Tidak, karena kasus tersebut bukan kelalaian medis tetapi kecelakaan medis
 - Tidak, karena tidak memenuhi unsur *duty*
 - Tidak, karena tidak memenuhi unsur *direct cost*
16. Seorang ibu membawa anak perempuannya berusia 19 tahun untuk dilakukan pemeriksaan keperawanan setelah anaknya dibawa oleh 2 teman lelakinya. Namun, pasien menolak untuk dilakukan pemeriksaan terhadap dirinya. Sebagai seorang dokter, tindakan yang anda lakukan memenuhi
- Hak orang tua pasien
 - Hak pasien
 - Kewajiban pasien
 - Hak seorang dokter
 - Kewajiban dokter
17. Seseorang memanggil anda ke rumahnya untuk memeriksa saudaranya yang ditemukan meninggal dirumahnya dengan dugaan meninggal akibat penyakit jantung. Namun setelah anda memeriksa korban tersebut, anda menemukan tanda-tanda tindak kekerasan. Sebagai dokter yang saat itu sedang bertugas, yang anda lakukan adalah...
- Melapor polisi
 - Membuat visum et repertum dan melapor polisi
 - Membuat surat kematian
 - Membuat surat kematian dan melapor polisi
 - Mendiamkan hal tersebut
18. Saat anda bertugas di daerah terpencil dengan peralatan medis yang minim. Kemudian datang seorang pasien dengan G1P0A0 37 minggu Letak Lintang dengan keluhan mules-mules. Perjalanan ke RS 4 jam perjalanan sungai. Apa tindakan yang anda lakukan?
- Melapor kepada kepala desa agar memberikan bantuan keluarga pasien
 - Memberikan *informed consent* kepada suami pasien lalu melakukan tindakan
 - Menjelaskan kepada suami pasien mengenai kondisi istrinya, dan tindakan yang akan dilakukan
 - Memberikan ambulance dengan alat yang lengkap kepada pasien
 - Observasi dan siapkan surat rujukan
19. Di suatu tempat kejadian kebakaran dimana korban kebakaran sebagian besar adalah anak-anak dan bayi, anda mendapatkan gigi seri pada rahang bawah, perkiraan usia korban yang anda dapatkan adalah
- 12-14 bulan
 - 14-16 bulan
 - 1-2 bulan
 - 2-5 bulan
 - 5-7 bulan

20. Petugas kepolisian meminta anda mengidentifikasi seorang korban pembunuhan yang ditemukan. Pada korban ditemukan luka benda tumpul. Tidak ada kaku mayat dan pembusukan. Perkiraan waktu kematian adalah...
- 0-1 jam sebelum pemeriksaan
 - 2-4 jam sebelum pemeriksaan
 - 4-12 jam sebelum pemeriksaan
 - 12-24 jam sebelum pemeriksaan
 - 24-36 jam sebelum pemeriksaan
21. Sama dengan kasus di atas. Namun ditemukan kaku mayat di seluruh tubuh tanpa ada pembusukan. Perkiraan waktu kematian adalah
- 0-1 jam
 - 2-4 jam
 - 4-12 jam
 - 12-24 jam
 - 24-36 jam
22. Penyidik kepolisian datang ke rumah sakit ingin melakukan penyitaan terhadap rekam medis seorang pasien, yang menjadi kasus perkara. Sebagai dokter rumah sakit, hal yang anda lakukan adalah
- Menolak menyerahkan rekam medis karena bersifat rahasia
 - Menyerahkan salinan copy rekam medis
 - Membuat resume medis berdasarkan persetujuan keluarga pasien
 - Meminta surat permintaan penyidik atas penyitaan rekam medis
 - Meminta surat pengadilan atas penyitaan rekam medis
23. Penelitian terhadap seorang ibu perokok terhadap balita kurang gizi dengan balita dengan ibu yang bukan perokok. Uji klinis penelitian ini adalah
- Uji T berpasangan
 - Uji T independen
 - ANOVA
 - Chi Square*
 - Regresi linier
24. Seorang bayi dibawa oleh ibunya dengan keluhan diare 10 x/hari disertai mual dan muntah 3-4 kali. Pada pemeriksaan didapatkan apatis. Tanda dehidrasi berat. Terapi yang tepat adalah
- Terapi Cairan rumatan 1200 mL, Cairan pengganti 1200 mL, "loss of...
 - Terapi cairan rumatan 1200 mL, cairan pengganti 1400 mL, "loss
 - Terapi cairan rumatan 1200 mL, cairan pengganti 1500 mL, "loss
 - Terapi cairan rumatan 1400 mL, cairan pengganti 1200 mL
 - Terapi cairan rumatan 1400 mL, cairan pengganti 1400 mL
25. Seorang balita datang dengan keluhan batuk selama 5 hari berturut-turut, kadang wajah tampak biru. Dari pemeriksaan auskultasi tidak didapatkan ronkhi maupun wheezing pada kedua paru. Terapi yang paling tepat anda berikan adalah
- Amoxicilin
 - Tetrasiklin
 - Kotrimoxazole
 - Eritromicin
 - Cefixime
26. Anak datang dibawa oleh ibunya dengan keluhan gigi berwarna kecoklatan. Sebelumnya pasien mendapat pengobatan antibiotik. Obat yang dapat memberikan efek samping tersebut adalah
- Ampisilin
 - Tetrasiklin
 - Eritromisin
 - Klindamisin
 - Cefadroxil
27. Seorang anak laki-laki berusia 5 tahun datang dengan keluhan batuk-batuk sejak 2 minggu yang lalu. Pasien tinggal dengan neneknya yang sedang menjalani pengobatan

- TB. Pada gambar, ditunjukkan hasil tes mantoux terdapat indurasi dengan ukuran 15 mm. Tatalaksana yang diberikan pada anak tersebut adalah ...
- Profilaksis primer
 - Profilaksis sekunder
 - Pengobatan TB
 - Profilaksis dan lanjut pengobatan TB
 - Pengobatan TB dan imunisasi BCG
28. Seorang laki-laki datang dengan keluhan terdapat ulkus bergaung pada lengan. Terdapat riwayat penggunaan suntikan narkoba. Keadaan yang mungkin terjadi pada penderita ini adalah
- HIV (+)
 - HIV fase jendela
 - HIV fase laten
 - HIV fase kronik
 - AIDS
29. Seorang wanita 20 tahun baru saja pindah ke kos barunya di daerah rural, diketahui wanita tersebut merupakan mahasiswa baru sebuah universitas. Wanita ini datang dengan orang tuanya ke dokter dengan keluhan sulit tidur, berkeringat dingin, dikarenakan pasien tidak mengenal daerah baru tersebut. Sebelumnya pasien tidak pernah mengalami keluhan ini, orangtua pasien mengatakan bahwa anaknya bersikap seperti biasa pada saat tinggal di rumahnya. Pasien mengalami gangguan...
- Gangguan anti sosial
 - Gangguan somatoform
 - Gangguan depresi
 - Gangguan cemas
 - Gangguan panik
30. Seorang laki-laki berusia 43 tahun datang dengan keluhan mudah lupa, setiap selesai mengerjakan sesuatu ia selalu lupa apakah sudah melakukannya atau belum sehingga ia mengulang dan mengulang lagi apa yang dilakukannya tadi untuk meyakinkan perbuatan berulang yang dilakukannya seperti mengunci pintu rumah saat hendak pergi. Ia mengeluh lelah mengulang-ulang perbuatannya tersebut tetapi jika tidak diulang-ulang maka ia akan merasa terbebani dan cemas. Diagnosis dari kasus di atas adalah ...
- Demensia
 - Delirium
 - Gangguan amnesia
 - Gangguan Obsesif kompulsif
 - Gangguan Cemas menyeluruh
31. Seorang anak laki-laki 8 tahun datang dengan keluhan mual dan muntah. Terdapat riwayat anak sering bermain di kebun di dekat rumahnya. Pada pemeriksaan feses ditemukan gambaran telur cacing berdinding tipis dan transparan. Penyebab pada kasus ini adalah
- Ascaris lumbricoides*
 - Necator americanus*
 - Oxyuris vermicularis*
 - Taenia solium*
 - Teania saginata*
32. Seorang laki-laki 23 tahun datang dengan keluhan batuk sejak 2 minggu yang lalu. Sebelumnya pasien juga mengalami diare selama 3 minggu dan sering kambuh. Terdapat riwayat penggunaan suntik narkoba. Tes sputum BTA (++) dan tes HIV (+). Terapi yang anda berikan pada pasien ini adalah
- Terapi TB saja
 - Terapi HIV dilanjutkan terapi TB
 - Terapi HIV bersama dengan terapi TB

- d. Terapi TB kemudian dilanjutkan terapi HIV
 e. Terapi HIV saja
33. Seorang laki-laki 23 tahun datang dengan keluhan batuk sejak 2 minggu yang lalu. Sebelumnya pasien juga mengalami diare selama 3 minggu dan sering kambuh. Terdapat riwayat penggunaan suntik narkoba. Terapi yang anda berikan pada pasien ini adalah ...
- 2RHZES/4RH
 - 2RHZE/4RH
 - 3RHZE/4RH
 - 1RHZES/1RHZE/5RHZ
 - 2RHZE/1RHZES/4RH
34. Seorang laki-laki datang dengan keluhan lesi kehitaman pada punggung, tengkuk, dan siku. Awalnya lesi kecil namun setelah lama kelamaan lesi bertambah karena digaruk. Terdapat makula pada punggung. Jenis topikal yang anda berikan adalah
- Salep
 - Tar
 - Lotion
 - Krim
 - Bedak
35. Seorang anak berusia 3 bulan datang dibawa ibunya dengan keluhan skrotum tidak simetris, yang kiri lebih kecil jika dibandingkan dengan yang kanan. Pada perabaan tidak teraba testis pada skrotum kiri. Diagnosis dari kasus di atas adalah
- Kriptokismus Bilateral
 - Kriptokismus Unilateral
 - Torsio testis
 - Hernia inguinalis
 - Skrotal letak ektopik
36. Seorang wanita berusia 70 tahun didiagnosis dengan Ca. mammae dan disarankan untuk dilakukan operasi. Kemudian pasien mengatakan “Saya tidak usah dioperasi. Saya sudah pasrahkan kepada Tuhan”. Keadaan yang dialami pada pasien ini termasuk dalam
- Denial
 - Tawar menawar
 - Anger
 - Depresi
 - Penerimaan
37. Pasien perempuan usia 27 tahun datang dengan keluhan nyeri kepala sebelah kiri. Nyeri kepala dirasakan berdenyut. Pasien merasa mata berkunang-kunang sebelum munculnya nyeri kepala. Diagnosis yang paling mungkin pada kasus ini adalah
- migraine with aura*
 - migraine without aura*
 - classic migraine*
 - tension headache*
 - cluster headache*
38. Seorang anak laki-laki usia 15 tahun datang ke puskesmas dengan keluhan demam sejak 3 hari yang lalu yang disertai mual, nyeri ulu hati, nyeri sendi, dan sakit kepala. Beberapa teman di sekolahnya mengalami keluhan yang sama. Pada pemeriksaan fisik ditemukan nyeri tekan epigastrium, pernapasan 18x/menit, nadi 89x/menit, suhu 36,7 °C. Hasil pemeriksaan laboratorium menunjukkan Hb 14,2 gr/dl, HCT 44,5, leukosit 6700, widal test 1/80. diagnose yang tepat adalah
- malaria
 - pneumonia
 - demam typhoid
 - demam cikungunya
 - DBD
39. Seorang anak 16 tahun baru pulang dari pesantren mengeluh gatal-gatal seperti papul di perut, kemaluan, tungkai atas, dan tungkai bawah. Terapi yang sesuai pada pasien ini adalah
- permetrin 5% cream
 - gameksan 5% cream
 - krotamiton
 - oxytetracyclin salep
 - salep steroid

40. Wanita usia 45 tahun datang ke igd dengan keluhan nyeri pada perut kanan atas sejak 1 hari yang lalu disertai mual muntah, terdapat kencing seperti teh, pada pemeriksaan fisis tekanan darah 110/70 mmHg, nadi 80x/menit, suhu 38 °C, pernapasan 18x/menit, sklera sub-ikterik, *Murphy sign* (+). Diagnosis pada pasien ini adalah
- kolesistitis
 - kolelitiasis
 - hepatitis
 - pankreatitis
 - tukak peptik
41. Seorang laki-laki berusia 48 tahun datang ke praktek dokter umum dengan keluhan mual-mual selama 2 minggu. pasien merupakan penderita DM sejak 10 tahun yang lalu dan satu bulan ini pasien rutin mengonsumsi sulfonilurea, metformin, dan multivitamin. Pada pemeriksaan fisis semua dalam batas normal. Pada pemeriksaan laboratorium didapatkan kadar GDS 277 mg/dl. Dokter tersebut menduga bahwa kadar gula darah yang tinggi disebabkan karena cara minum obat pasien yang salah. Jika dokter ingin mengedukasi pasien kapan waktu yang tepat untuk minum obat, maka yang dikatakan dokter adalah
- sulfonilurea diminum 15 mnt sebelum makan, metformin diminum setelah makan
 - sulfonilurea diminum setelah makan, metformin diminum sebelum makan
 - sulfonilurea dan metformin diminum sebelum makan
 - sulfonilurea dan metformin diminum setelah makan
 - sulfonilurea dan metformin diminum bersamaan dengan makan
42. Wanita 34 tahun datang dengan keluhan demam sejak 1 bulan lalu, demam tersebut hilang timbul. Selain itu timbul bercak-bercak putih pada mulut pasien sehingga pasien menjadi tidak nafsu makan dan mengalami penurunan BB dari sebelumnya 50 kg sekarang menjadi 44 kg dalam waktu kurang dari 3 bulan. Sebagai dokter apa yang anda lakukan?
- merujuk ke dokter ahli
 - menyarankan untuk pemeriksaan VCT
 - mengobati keluhan pasien
 - menyarankan memakai kondom saat berhubungan
 - menyarankan membatasi hubungan dengan suami
43. Seorang pasien mengalami trauma dada, sesak napas, dan ngorok. Perkusi dada kiri hipersonor, saat bernapas dada kiri tertinggal. Denyut nadi tidak teraba dan akral dingin. Apa tindakan awal yang dilakukan?
- Berikan O₂ sungkup, napas spontan, dan dekompresi jarum
 - Berikan O₂ sungkup, napas bantu, dan dekompresi jarum
 - Intubasi, O₂ sungkup, napas spontan, dan dekompresi jarum
 - Intubasi, O₂ sungkup, napas bantu, dan dekompresi jarum
 - Langsung dekompresi jarum
44. Seorang wanita berusia 43 tahun dengan BB 80 kg mempunyai keluhan nyeri perut, mata dan kulitnya kuning. Pada USG tampak batu empedu. Hasil laboratorium yang diharapkan adalah
- bilirubin direk
 - bilirubin indirek
 - urobilinogen urin
 - urobilinogen feses
 - sterkobilin

45. Anak laki-laki berusia 4 tahun mengeluh merasakan gatal sejak 1 minggu yang lalu pada jari tangan perut bagian bawah, kelamin, dan pantat gatal terutama pada malam hari. Pada pemeriksaan didapatkan papula dan erosi. Pemeriksaan penunjang yang dilakukan adalah
- kerokan (*scraping*)
 - KOH
 - pewarnaan gram
 - pewarnaan BTA
 - biakan gram
46. Seorang ibu membawa anaknya yang berumur 5 tahun datang ke puskesmas dengan keluhan batuk berdahak sejak 1 hari yang lalu, dahak kental berbau tidak enak. Disertai demam. Dari heteroanamnesis, ibu pasien mengatakan tidak ada sesak tapi pernah mendengar bunyi mengi. Anak sering batuk dan pilek. Diagnosis pada pasien ini adalah
- pneumonia
 - bronkiektasis
 - bronchitis akut
 - tuberkulosis paru
 - laringitis akut
47. Seorang ibu membawa anaknya yang berumur 5 tahun datang ke puskesmas dengan keluhan batuk berdahak sejak 1 hari yang lalu, dahak kental berbau tidak enak. Disertai demam. Dari heteroanamnesis, ibu pasien mengatakan tidak ada sesak tapi pernah mendengar bunyi mengi. Anak sering batuk dan pilek. Apa etiologinya yang paling sering?
- Streptococcus* β hemolitikus grup A
 - Staphylococcus aureus*
 - Mycobacterium tuberculosis*
 - Haemophilus influenzae*
 - Streptococcus pneumoniae*
48. Seorang ibu membawa anaknya, umur 6 bulan, datang dengan keluhan sesak sejak 1 hari yang lalu. Sesak disertai dengan batuk dan demam sejak 3 hari yang lalu. Riwayat pilek 1 minggu yg lalu. Anak rewel. Pada pemeriksaan fisis didapatkan nadi 120 x/menit, pernapasan 60 x/menit, suhu 38,8 °C. Pernapasan cuping hidung. Pada pemeriksaan dada terlihat dada retraksi, pada auskultasi terdengar *wheezing* pada seluruh lapangan paru. Etiologi yang paling sering menyebabkan penyakit di atas adalah
- Adenovirus
 - Rhinovirus
 - Influenza virus
 - Parainfluenza virus
 - Respiratory Syncytial Virus
49. Anak 6 bulan datang dengan keluhan sesak sejak 1 hari yg lalu. Disertai dengan batuk dan demam sejak 3 hr yg. Riwayat pilek 1 minggu yg lalu. Anak rewel. Tidak ada riwayat atopi dalam keluarga. Pada pemeriksaan fisis didapatkan nadi 120x/menit, pernapasan 60x/menit, suhu 38,8. Pernapasan cuping hidung. Pada pemeriksaan dada terlihat dada retraksi, pada auskultasi terdengar wheezing pada seluruh lapangan paru. Diagnosis yang tepat pada pasien ini adalah
- Pneumonia
 - Bronkiolitis
 - Bronchitis akut
 - Asma bronchial
 - Bronkiektasis
50. Anak 6 bulan datang dengan keluhan sesak sejak 1 hari yg lalu. Disertai dengan batuk dan demam sejak 3 hr yg. Riwayat pilek 1 minggu yg lalu. Anak rewel. Tidak ada riwayat atopi dalam keluarga. Pada pemeriksaan fisis didapatkan nadi 120x/menit, pernapasan 60x/menit, suhu 38,8. Pernapasan cuping hidung. Pada pemeriksaan dada terlihat dada retraksi, pada auskultasi terdengar wheezing pada seluruh lapangan paru.

- Pemeriksaan foto thorax yang mendukung diagnosis pasien di atas adalah
- Hiperinflasi paru
 - Air bronchogram sign
 - Ghon focus dan limfangitis
 - Infiltrat pada apeks dan segmen superior lobus medius paru
 - Peningkatan corakan vaskuler perihiller
51. Seorang anak 6 bulan datang ke RS dibawa oleh ibunya dengan keluhan sesak sejak 1 hari yang lalu. Disertai dengan batuk dan demam sejak 3 hr yg. Riwayat pilek 1 minggu yang lalu. Anak rewel. Tidak ada riwayat atopi dalam keluarga. Pada pemeriksaan fisis didapatkan nadi 120x/menit, pernapasan 60x/menit, dan suhu 38,8 °C. Pernapasan cuping hidung. Pada pemeriksaan dada terlihat dada retraksi. Pada auskultasi terdengar *wheezing* pada seluruh lapangan paru. Penanganan awal yang diberikan adalah
- Bronkodilator
 - Antipiretik
 - Antibiotik dan bronkodilator
 - Bronkodilator, antibiotik, dan antipiretik
 - Antipiretik dan antibiotik
52. Anak 7 bulan datang dengan keluhan sesak sejak 1 hari yg lalu. Disertai dengan batuk dan demam sejak 3 hari yang lalu. Riwayat pilek 1 minggu yg lalu. Anak rewel. Tidak ada riwayat atopi dalam keluarga. Pada pemeriksaan fisis didapatkan nadi 120x/menit, pernapasan 60x/menit, suhu 38,8 °C. Pernapasan cuping hidung dan bunyi merintih. Pada pemeriksaan dada terlihat dada retraksi, pada auskultasi terdengar bunyi ronki di paru-paru kanan. Pada pemeriksaan foto thorax terlihat gambaran *air bronchogram sign*. Apa penyebab keluhan pada penderita ini?
- Coronavirus*
 - Rhinovirus*
 - Influenza virus*
 - Parainfluenza virus*
 - Respiratory Syncytial Virus*
53. Anak 7 bulan datang dengan keluhan sesak sejak 1 hari yg lalu. Disertai dengan batuk dan demam sejak 3 hr yg. Riwayat pilek 1 minggu yg lalu. Anak rewel. Tidak ada riwayat atopi dalam keluarga. Pada pemeriksaan fisis didapatkan nadi 120x/menit, pernapasan 60x/menit, suhu 38,8 °C. Pernapasan cuping hidung dan bunyi merintih. Pada pemeriksaan dada terlihat dada retraksi, pada auskultasi terdengar bunyi ronki di paru-paru kanan. Pada pemeriksaan foto thorax terlihat gambaran *air bronchogram sign*. Diagnosis yang tepat pada kasus ini adalah
- Pneumonia
 - Bronkiolitis
 - Bronkhitis akut
 - Asma bronchial
 - Bronkiektasis
54. Pasien nyeri dada kiri disertai sesak nafas, sebelumnya ada riwayat demam. Pada pemeriksaan fisis tampak pergerakan dada asimetris, dada kiri tertinggal. Perkusi redup mulai dari ICS III hemithorax kiri, pada auskultasi bunyi vesikuler melemah di hemithorax kiri, egofoni (+). Diagnosis yang paling mungkin pada pasien ini adalah
- Efusi pleura kiri
 - Pneumothorax kiri
 - Hemothorax kiri
 - Tension pneumothorax spontan
 - Hydropneumothorax kiri

63. Jika pasien TB, sedang menjalani pengobatan sudah 2 bulan, tiba-tiba timbul ikterus, maka tindakan yang benar adalah
- menghentikan pemberian INH saja
 - menghentikan pemberian Pirazinamid saja
 - menghentikan pemberian rifamisin saja
 - obat diteruskan, hanya perlu pengawasan
 - semua obat dihentikan
64. Seseorang tidak sadarkan diri ditemukan di tengah jalan setelah berolahraga. Anda melakukan RJP atas indikasi henti nafas dan jantung sambil menunggu ambulance datang. Setelah 15 menit anda menghentikan RJP. Atas indikasi apakah anda menghentikan RJP?
- Kaku mayat
 - Lebam mayat
 - Tanda-tanda kehidupan
 - Sianosis dan akral dingin
 - Pupil midriasis
65. Ada kasus trauma, dokter yang bersangkutan akan menyuntikkan obat anestesi lokal. Bagaimana mekanisme kerja obat anestesi lokal?
- Merusak reseptor sensoris
 - Merusak selubung mielin akson sensoris
 - Menghambat produksi prostaglandin
 - Menghambat pompa ion natrium pada membran saraf sensoris
 - Menghambat kerja membran sensoris di medulla spinalis
66. Anak demam, berat badan 20 kg. Akan diberikan parasetamol sirup 250 mg/5ml. Dosis parasetamol 10 mg/kgBB/kali pemberian. Bagaimana dosis pemberian pada anak tersebut?
- 3 x pemberian dalam sehari 5 ml
 - 3 x pemberian dalam sehari 4 ml
 - 4 x pemberian dalam sehari 5 ml
 - 4 x pemberian dalam sehari 4 ml
 - 4 x pemberian dalam sehari 3 ml
67. Seorang laki-laki datang ke rumah sakit dengan keluhan utama sering kencing, tapi tidak bisa ditahan, dan saat sudah ingin berkemih susah untuk mulai BAK, serta rasa tidak puas setelah berkemih. Dimana terjadi kelainan pada kasus ini?
- thoraco lumbal
 - thorakal
 - lumbal
 - sakral
 - servikal
68. Pasien nyeri pinggang hilang timbul, tidak ada demam. Pada pemeriksaan foto polos terdapat gambaran radioopak di ureter. Jenis batu yang sesuai dengan gambaran radiologi tersebut adalah
- Magnesium fosfat
 - Kalsium oksalat
 - Asam urat
 - Struvit
 - Sistin
69. Pasien dengan keluhan batuk kering 1 minggu, tidak membaik dengan obat batuk. Pasien memiliki riwayat hipertensi dan berobat teratur. Obat hipertensi apa yang menyebabkan keluhan pada pasien ini?
- ACE inhibitor
 - Angiotensin reseptor blocker
 - Diuretik
 - Calcium channel blocker
 - Beta blocker

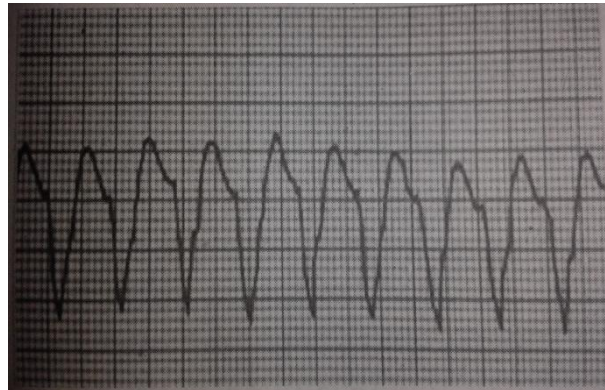
70. Perempuan hamil 5 bulan, didiagnosis TB, baru pertama kali dialami. Bagaimana pemberian OAT pada pasien ini?
- Diberikan setelah pasien melahirkan
 - Diberikan setelah pasien menyusui
 - Diberikan dua bulan post partum
 - Diberikan setelah umur kehamilan 6 bulan
 - Diberikan saat itu juga
71. Perempuan hamil 5 bulan, didiagnosis TB, baru pertama kali dialami. Obat anti tuberkulosis apa yang tidak boleh diberikan pada pasien ini?
- Rifampicin
 - Isoniazid
 - Pirazinamid
 - Etambutol
 - Streptomycin
72. Laki-laki 20 tahun datang keluhan sesak nafas sejak 1 hari yang lalu. Sejak 3 hari yg lalu, pasien juga mengeluh batuk dan demam. Dari heteroanamnesis didapatkan bahwa, pasien ada riwayat sering sesak terutama pada malam hari dan sembuh sendiri tanpa pengobatan. Ada riwayat alergi makanan. Tidak ada riwayat atopi dalam keluarga. Pada pemeriksaan tampak pasien membungkuk, bicara 1-2 kata. pada inspeksi terlihat retraksi dada dan penggunaan otot bantu pernapasan. Pada auskultasi terdengar wheezing pada kedua lapangan paru. Pada pemeriksaan spirometri setelah pemberian bronkodilator apa yang mendukung diagnosis?
- Reversibilitas FEV1 > 10%
 - Reversibilitas FEV1 > 15%
 - Reversibilitas FEV1 > 20%
 - Reversibilitas FEV1 > 25%
 - Reversibilitas FEV1 > 30%
73. Pasien 65 tahun, sesak nafas sejak 3 hari yang lalu. Riwayat sesak sering dialami setelah beraktivitas sejak 3 tahun yang lalu, semakin lama semakin berat. Enam bulan yang lalu pasien tidak mampu lagi bekerja. Riwayat sering batuk berdahak sejak 3 tahun lalu. Pasien merokok > 40 tahun, 1-2 bungkus per hari. Pada pemeriksaan fisis didapatkan *purse lip breathing* dan hipertrofi otot-otot bantu pernapasan. Pada auskultasi didapatkan *wheezing* saat inspirasi dan ekspirasi. Pemeriksaan apa yang pertama kali dilakukan untuk menunjang diagnosis?
- Spirometri
 - Foto thorax
 - Sputum BTA
 - Kultur sputum
 - Analisa gas darah
74. Seorang pasien laki-laki, usia 70 tahun, mengalami sesak napas sejak 3 hari yang lalu. Riwayat sesak sering dialami setelah beraktifitas sejak 3 tahun yang lalu, semakin lama semakin berat. Lima bulan yang lalu pasien tidak mampu lagi bekerja. Riwayat sering batuk berlendir sejak 3 tahun lalu. Ada riwayat merokok selama > 45 tahun, 2 bungkus per hari. Pada pemeriksaan fisis didapatkan hipertrofi otot-otot bantu pernapasan. Pada auskultasi didapatkan *wheezing* luas saat inspirasi. Hasil pemeriksaan laboratorium yang spesifik menunjang diagnosis adalah dengan meningkatnya
- Neutrofil
 - Eosinofil
 - Neutrofil dan Eosinofil
 - Neutrofil dan CD8⁺ Limfosit T
 - Eosinofil dan CD4⁺
75. Seorang anak dengan keluhan BB susah naik dan anak tampak kurus. Tidak ada batuk dan tidak ada demam. Tidak ada keluarga atau tetangga yang batuk-batuk. Pada tes

82. Seorang laki-laki 20 tahun datang keluhan sesak napas sejak 1 hari yang lalu. Sejak 3 hari yang lalu, pasien juga mengeluh batuk dan demam. Dari heteroanamnesis didapatkan bahwa, pasien ada riwayat sering sesak terutama pada malam hari dan sembuh sendiri tanpa pengobatan. Ada riwayat alergi makanan. Tidak ada riwayat atopi dalam keluarga. Pada pemeriksaan tampak pasien membungkuk, bicara 1-2 kata. Pada inspeksi terlihat retraksi dada dan penggunaan otot bantu pernapasan. Pada auskultasi terdengar wheezing pada kedua lapangan paru. Dari anamnesis, informasi yang paling mendukung diagnosis adalah
- Serangan episodik
 - Riwayat atopi
 - Riwayat alergi makanan
 - Keluhan batuk dan demam
 - Keluhan sesak napas akut
83. Pasien perempuan didiagnosis eritroblastosis fetalis. Apa yang menyebabkan kelainan pada pasien tersebut?
- Ibu Rh -, Ayah Rh +
 - Ibu Rh +, Ayah Rh -
 - Ibu Rh -, Ayah Rh -
 - Ibu Rh +, Ayah Rh +
 - Ayah Rh +
84. Ada diberikan kasus tentang Toxoplasmosis. Pemeriksaan apa untuk mengetahui telah terjadi infeksi kronik toxoplasmosis?
- IgG
 - IgM
 - IgA
 - IgE
 - IgG dan IgM
85. Disajikan kasus trauma. Pasien dapat membuka mata secara spontan jika dipanggil, bicara disorientasi, dan menarik tangannya ketika diberi rangsangan nyeri. Berapa GCS-nya?
- 11
 - 10
 - 9
 - 8
 - 7
86. Disajikan kasus trauma, terdapat luka memar. Penyebab vasodilatasi pada kasus di tersebut yaitu?
- Antihistamin
 - Epinefrin
 - Norepinefrin
 - Terbutalin
 - Endotelin
87. Seorang laki-laki datang ke rumah sakit dengan keluhan terdapat lesi hipopigmentasi, batas tegas, terdapat penebalan saraf. Apa etiologi yang menyebabkan keluhan tersebut?
- Mycobacterium leprae
 - Mycobacterium bovis
 - Tinea alba
 - Reaksi alergi
 - Kelainan pigmen
88. Seorang laki-laki, umur 37 tahun, datang ke puskesmas dengan keluhan nyeri saat berkemih. Ada riwayat berhubungan dengan PSK 1 minggu yang lalu. Pada pemeriksaan didapatkan diplococcus gram negative intraseluler. Organisme penyebab pada kasus ini adalah
- Neisseria gonorrhoeae
 - Treponema pallidum
 - Trichomonas vaginalis
 - Enterotoxigenic E. Coli
 - Chlamydia trachomatis
89. Seorang laki-laki, umur 37 tahun, datang ke puskesmas dengan keluhan nyeri saat berkemih. Ada riwayat berhubungan dengan PSK 1 minggu yang lalu. Pada pemeriksaan didapatkan diplococcus gram negative intraseluler. Regimen pemeriksaan awal yang diperlukan adalah
- Pewarnaan tahan asam
 - Pewarnaan gram
 - Tes Thomson
 - Kultur
 - Tes β -laktamase

90. Pasien nyeri pinggang kanan sejak 3 hari yang lalu. Keluhan ini disertai demam dan hematuri. Nyeri tidak menjalar. Dari pemeriksaan fisis didapatkan nyeri ketok (+) pada regio costovertebralis. Diagnosis yang paling mungkin pada kasus ini adalah
- Pyelonefritis
 - Ureteritis
 - Sistitis
 - Glomerulonefritis
 - Ureterolitiasis
91. Perempuan dengan keluhan perdarahan pervaginam, usia kehamilan 8-10 minggu. Pada pemeriksaan uterus sesuai umur kehamilan 8-10 minggu, portio tertutup. Diagnosis yang paling mungkin pada pasien ini adalah
- Abortus imminens
 - Abortus insipient
 - Abortus inkomplit
 - Abortus komplis
 - Colporeksis
92. Pasien minum obat pegel linu. Timbul erupsi kemerahan pada seluruh tubuh. Mata dan mulut tidak terkena. Diagnosis yang paling mungkin pada kasus ini adalah ...
- Sindrom Steven Johnson
 - Fixed drug eruption
 - ENT
 - Skeloderma
 - Drug induced eritema
93. Buta warna yang sering terjadi pada laki-laki adalah
- hijau – merah
 - kuning – hijau
 - merah-hijau
 - merah – kuning
 - merah
94. Seorang anak, umur 7 tahun, datang dibawa oleh ibunya dengan keluhan demam, pilek, dan bersin-bersin sejak 3 hari yang lalu. Keluhan ini baru pertama kali dialami. Tidak ada riwayat atopi. Pada pemeriksaan rhinoskopi anterior, apa yang terlihat pada mukosanya?
- Livido
 - Pucat
 - Edema
 - Hiperemis
 - Terdapat lendir kental
95. Seorang laki-laki 20 tahun datang keluhan sesak napas sejak 1 hari yang lalu. Sejak 3 hari yang lalu, pasien juga mengeluh batuk dan demam. Dari heteroanamnesis didapatkan bahwa, pasien ada riwayat sering sesak terutama pada malam hari dan sembuh sendiri tanpa pengobatan. Ada riwayat alergi makanan. Tidak ada riwayat atopi dalam keluarga. Pada pemeriksaan tampak pasien membungkuk, bicara 1-2 kata. Pada inspeksi terlihat retraksi dada dan penggunaan otot bantu pernapasan. Pada auskultasi terdengar wheezing pada kedua lapangan paru. Pada pemeriksaan spirometri, apa yang mendukung diagnosis?
- Rasio $FEV_1 / FVC < 75\%$
 - $FEV_1 < 80\%$
 - $FEV_1 \leq 80\%$
 - Rasio $FEV_1 / FVC < 70\%$
 - $FEV_1 < 30\%$
96. Pasien 65 tahun, sesak nafas sejak 3 hari yang lalu. Riwayat sesak sering dialami setelah beraktifitas sejak 3 tahun yang lalu, semakin lama semakin berat. Enam bulan yang lalu pasien tidak mampu lagi bekerja. Riwayat sering batuk berdahak sejak 3 tahun lalu. Pasien merokok > 40 tahun, 1-2 bungkus per hari. Pada pemeriksaan fisis didapatkan purse lip breathing, hipertrofi otot-otot bantu pernafasan. Pada auskultasi didapatkan wheezing pada kedua lapangan paru. TD: 140/90 mmHg. Kondisi ko-morbid apa yang biasa terjadi pada penyakit ini?
- Fibrosis paru
 - Hipertensi
 - Diabetes mellitus
 - Tuberkulosis
 - Bronkitis kronik

97. Pasien 65 tahun, sesak nafas sejak 3 hari yang lalu. Riwayat sesak sering dialami setelah beraktifitas sejak 3 tahun yang lalu, semakin lama semakin berat. Enam bulan yang lalu pasien tidak mampu lagi bekerja. Riwayat sering batuk berdahak sejak 3 tahun lalu. Pasien merokok > 40 tahun, 1-2 bungkus per hari. Pada pemeriksaan fisis didapatkan purse lip breathing, hipertrofi otot-otot bantu pernafasan. Pada auskultasi didapatkan wheezing pada kedua lapangan paru. Hasil pemeriksaan foto thoraks yang mendukung diagnosis adalah
- Hipoinflasi paru
 - Hiperinflasi paru
 - diafragma letak tinggi
 - penyempitan ruang retrosternal
 - infiltrat pada apeks
98. Laki-laki umur 25 tahun datang ke puskesmas dengan keluhan luka di kaki ukuran 3 cm dan sulit sembuh. Ada riwayat orang tua dengan menderita kecing manis. Hasil pemeriksaan didapatkan IMT >25 kg/m². Diagnosis pada pasien ini adalah
- DM
 - IDDM
 - NIDM
 - MODY tipe 1
 - MODY tipe 2
99. Seorang laki-laki 25 tahun datang ke praktek dokter umum dengan keluhan telinga tersumbat sejak 1 minggu yang lalu. Awalnya batuk pilek dan bersin. Pasien merasa suaranya lebih besar. Diagnosis pasien tersebut?
- Oklusi tuba
 - Rhinitis
 - Faringitis
 - Laringitis
 - Otitis media efusi
100. Seorang anak laki-laki 10 tahun diantar ibunya ke puskesmas dengan keluhan anak sering memicingkan matanya setiap melihat sejak 1 tahun yang lalu. Dilakukan pemeriksaan oftalmoskop didapatkan VOD = S 5,00 C 3,00 Ax 150° → 6/9 VOS = S 4,50 C 2,25 Ax 180° → 6/20. Diagnosis pasien tersebut?
- Ambliopia
 - Anisokonia
 - Anisometropia
 - Miopia tinggi
 - Astigmatisme
102. Seorang laki-laki 31 tahun datang dengan keluhan kulit kering dan gatal. Disertai dengan lidah yang kasar dan gusi berdarah. Pasien kekurangan vitamin apa?
- A
 - B
 - C
 - D
 - E
103. Seorang laki-laki datang dengan keluhan penglihatan ganda yang dialami sejak 2 bulan yang lalu. Pasien memiliki riwayat hipertensi dan DM. Dari pemeriksaan visus didapatkan VODS 6/6, gerakan bola mata didapatkan mata kanan bergerak bebas dan mata kiri tidak bisa bergerak ke arah temporal. Pemeriksaan funduskopi dalam batas normal. Nervus apa yang terganggu?
- N. III
 - N. IV
 - N. V
 - N. VI
 - N. VII
104. Seorang petani berusia 45 tahun datang ke puskesmas dengan keluhan mata merah dan tidak ada gangguan penglihatan. Pada pemeriksaan ditemukan tampak pertumbuhan fibrovaskular pada celah kelopak mata bagian nasal konjungtiva yang berbentuk segitiga dengan puncak pada sentral kornea. Diagnosis pasien tersebut adalah
- Pinguekula
 - Pterigium
 - Karsinoma sel skuamous
 - Keratitis
 - Uveitis

105. Diberikan kasus dengan dilakukan Tes Mantoux. Cara penyuntikan yang benar untuk tes tersebut adalah
- Injeksi tuberkulin Intramuscular 0,1 ml
 - Injeksi tuberkulin Intrakutan 0,1 ml
 - Injeksi tuberkulin Subkutan 0,1 ml
 - Injeksi BCG intrakutan 0,1 ml
 - Injeksi BCG subkutan 0,1 ml
106. Seorang pasien wanita berusia 45 tahun datang dengan keluhan nyeri dada, sesak, dan dada berdebar-debar. Dari hasil EKG di dapatkan gambar berikut.



- Apa kesimpulan dari hasil EKG tersebut?
- Atrial fibrilasi
 - Atrial flutter
 - Ventrikular fibrilasi
 - Supraventrikular takikardi
 - Ventrikular takikardi
107. Terdapat 5 orang pasien:
- Pria, 17 tahun habis tawuran
 - Pria, 34 tahun dalam keadaan koma
 - Wanita, 16 tahun, korban pemukulan suaminya
 - Anak-anak, 18 bulan kejang
 - Wanita, 24 tahun, tuna grahita setelah jatuh dari kursi roda
- Manakah pasien yang berkompoten untuk dimintai keterangan?
- Pasien 1
 - Pasien 2
 - Pasien 3
 - Pasien 4
 - Pasien 5
108. Pasien tidak sadarkan diri dibawa ke rumah sakit. Untuk *live saving* harus segera dilakukan operasi. Maka tindakan yang dilakukan adalah
- Menunggu keluarga pasien
 - Meminta persetujuan yang mengantar
 - Melakukan operasi tanpa *informed consent*
 - Meminta persetujuan polisi
 - Meminta persetujuan rumah sakit
109. Seorang laki-laki, usia 31 tahun, masuk RS dengan luka bakar. Tampak kulit eritem, vesikel dan bula pada lengan atas hingga siku. Tanda vital normal. Derajat luka bakar tersebut adalah
- Grade I
 - Grade II
 - Grade III B
 - Grade III
 - Grade IV

110. Wanita, datang dengan keluhan tangan gemetar, jantung berdebar-debar, berkeringat. Dileher ditemukan massa yang ikut bergerak jika menelan. Pemeriksaan lab yang diminta untuk pasien ini adalah
- TSH
 - FT4
 - FT3
 - FT3 uptake
 - FSH
111. Pasien datang dengan keluhan penglihatan kabur. Sedang mengonsumsi OAT. Obat apa yang dapat menyebabkan keluhan tersebut?
- INH
 - Streptomisin
 - Etambutol
 - Pirazinamid
 - Rifampisin
112. Sebuah penelitian dilakukan untuk mengevaluasi pengobatan TB. Dilakukan di desa Cinjeruk. Faktor predisposisi yang digunakan umur penderita. Penelitian tersebut menggunakan metode
- Cohort
 - Case control
 - Cross sectional
 - Study case
 - Chi-square
113. Diberikan kasus DBD. Pada pemeriksaan foto thoraks terlihat sudut kostophrenicus kanan tumpul, tampak perselubungan homogen. Berdasarkan hasil foto thoraks, komplikasi apa yang dapat terjadi?
- Efusi pleura
 - Hematothoraks
 - Hidropneumothoraks
 - Pneumothoraks
 - Pneumonia
114. Diberikan kasus asma. Apa yang menyebabkan peningkatan produksi mukus pada pasien ini?
- Hipertrofi otot polos saluran napas
 - Deposit kolagen dan proteoglikan
 - Peningkatan jumlah sel goblet dan bertambahnya ukuran sel kelenjar
 - Peningkatan faktor inflamasi
 - Peningkatan vaskular
115. Seorang bayi laki-laki usia 4 bulan datang ke puskesmas dengan keluhan tampak kemerahan di kedua pipi. Ada riwayat atopi dalam keluarga. Diagnosis yang paling mungkin dari kasus ini adalah
- dermatitis atopi
 - dermatitis seboroik
 - dermatitis kontak iritan
 - dermatitis kontak alergi
 - neurodermatitis
116. Bayi usia 2 minggu datang dibawa ibunya ke RS dengan keluhan gatal dan tampak kemerahan di kedua pipi, permukaan kasar, dan dengan bunyi napas tambahan. Tindakan yang sebaiknya dilakukan adalah
- Hentikan ASI ganti dengan susu terhidrolisis sempurna
 - Tetap beri ASI dan ibu diet eliminasi
 - Hentikan ASI dan ganti dengan susu formula
 - ASI yang menyebabkan reaksi alergi
 - Tetap beri ASI diselingi susu formula

117. Seorang pekerja bangunan datang ke puskesmas dengan keluhan gatal dan kemerahan pada telapak dan punggung tangan. Dirasakan sejak 1 bulan yang lalu. Pasien bekerja sebagai buruh bangunan selama 2 tahun. Diagnosis yang paling mungkin pada pasien ini adalah
- DKI kronik
 - DKI akut
 - DKA
 - dermatitis atopi
 - neurodermatitis
118. Seorang laki-laki datang ke puskesmas dengan keluhan terdapat luka di kaki dengan diameter 0,5 cm permukaan kotor. Diagnosis yang paling mungkin pada kasus ini adalah
- furunkel
 - karbunkel
 - ektima
 - selulitis
 - pioderma
119. Seorang laki-laki 20 tahun datang keluhan sesak napas sejak 1 hari yang lalu. Sejak 3 hari yang lalu, pasien juga mengeluh batuk dan demam. Dari heteroanamnesis didapatkan bahwa pasien memiliki riwayat sering sesak terutama pada malam hari, sembuh sendiri tanpa pengobatan. Ada riwayat alergi makanan. Tidak ada riwayat atopi dalam keluarga. Pada pemeriksaan tampak pasien membungkuk, bicara 1-2 kata. pada inspeksi terlihat retraksi dada dan penggunaan otot bantu pernapasan. Pada auskultasi terdengar wheezing pada kedua lapangan paru. Terapi apa yang diberikan untuk mencegah kekambuhan?
- short acting β_2 agonis*
 - ICS low dose 200 mg
 - Glukokortikoid inhalasi
 - ICS low dose 400 mg
 - Teofilin
120. Laki-laki 20 tahun datang keluhan sesak nafas sejak 1 hari yang lalu. Sejak 3 hari yg lalu, pasien juga mengeluh batuk dan demam. Dari heteroanamnesis didapatkan bahwa, pasien ada riwayat sering sesak terutama pada malam hari, sembuh sendiri tanpa pengobatan. Ada riwayat alergi makanan. Tidak ada riwayat atopi dalam keluarga. Pada pemeriksaan tampak pasien membungkuk, bicara 1-2 kata. pada inspeksi terlihat retraksi dada dan penggunaan otot bantu pernapasan. Pada auskultasi terdengar wheezing pada kedua lapangan paru. Terapi apa yang diberikan agar tidak berulang?
- Terbutalin
 - Budesonid
 - Aminofilin bolus
 - Bumethasone dipropionat
 - Leukotrien
121. Pasien 65 tahun, sesak nafas sejak 3 hari yang lalu. Riwayat sesak sering dialami setelah beraktifitas sejak 3 tahun yang lalu, semakin lama semakin berat. Enam bulan yang lalu pasien tidak mampu lagi bekerja. Riwayat sering batuk berdahak sejak 3 tahun lalu. Pasien merokok > 40 tahun, 1-2 bungkus per hari. Pada pemeriksaan fisis didapatkan *purse lip breathing* dan hipertrofi otot-otot bantu pernafasan. Pada auskultasi didapatkan wheezing pada kedua lapangan paru. Jenis dispnea pada pasien di atas adalah
- Dispnea progresif
 - Dispnea persisten
 - Dispnea diperberat dengan aktifitas
 - Dispnea intermitten
 - Dispnea nokturnal

122. Pasien dengan gejala TB tidak khas. Pada pemeriksaan sputum BTA (+1). Namun, dari pemeriksaan foto thoraks tidak mendukung diagnosis TB. Tindakan yang paling tepat dilakukan adalah
- Langsung berikan OAT kategori 1
 - Lakukan konfirmasi pewarnaan sputum BTA
 - Langsung memberikan OAT kategori 2
 - Berikan antibiotik spektrum luas
 - Berikan antibiotik golongan kuinolon
123. Dokter menyediakan obat-obatan di puskesmas bagi pasien. Tindakan dokter ini termasuk dalam kriteria apa?
- Care provider
 - Decision maker
 - Communicator
 - Community Leader
 - Manager
124. Kepala RS akan membuat kegiatan untuk menangani KLB DBD, apa yg pertama harus ditentukan?
- menentukan sasaran kegiatan
 - menentukan target kegiatan
 - menentukan jenis kegiatan
 - menentukan tujuan kegiatan
 - membuat rancangan dana kegiatan
125. Seorang pasien datang dengan keluhan demam. Ada riwayat bepergian ke Flores. Pada pemeriksaan darah ditemukan zona merah. Jenis plasmodium penyebab keluhan pada pasien ini adalah
- P. falciparum*
 - P. malariae*
 - P. knowlesi*
 - P. vivax*
 - P. ovale*
126. Seorang anak laki-laki, umur 6 tahun, datang dengan keluhan pucat dan berat badan tidak sesuai dengan usianya. Ada riwayat sering duduk di tanah saat bermain. Dari hasil pemeriksaan feces didapatkan cacing dengan panjang ± 20 cm. Jenis cacing yang dimaksud adalah
- Ascaris lumbricoides*
 - Necator americanus*
 - Taenia saginata*
 - Oxyuris vermicularis*
 - Trichuris trichuria*
127. Seorang anak laki-laki, umur 7 tahun, mengalami cacingan. Dari hasil pemeriksaan mikroskopik ditemukan telur berwarna kuning kecoklatan dan ber dinding tebal. Apa jenis cacingnya?
- Ascaris lumbricoides*
 - Necator americanus*
 - Taenia saginata*
 - Oxyuris vermicularis*
 - Trichuris trichuria*
128. Seorang anak laki-laki, umur 7 tahun, mengalami cacingan. Dari hasil pemeriksaan mikroskopik ditemukan telur bentuk tempayan. Apa jenis cacingnya?
- Oxyuris vermicularis*
 - Trichuris trichuria*
 - Necator americanus*
 - Ascaris lumbricoides*
 - Taenia saginata*
129. Seorang anak laki-laki, umur 8 tahun, datang dengan keluhan diare. Dari pemeriksaan mikroskopik feces ditemukan gambaran berbentuk jambu monyet. Apa diagnosisnya?
- Giardiasis
 - Ascariasis
 - Trichomoniasis
 - Amebiasis
 - Taeniasis

130. Pasien dengan DM, HbA1c = 8, sudah pernah mendapatkan metformin, GDP 250. Penangan selanjutnya adalah
- Modifikasi gaya hidup + metformin
 - Modifikasi gaya hidup + metformin+ insulin intensif
 - Insulin+ metformin
 - Modifikasi gaya hidup + metformin
 - Modifikasi gaya hidup + metformin + insulin basal
131. Anak perempuan, keluhan hidung tersumbat setelah membersihkan buku-buku lama, pada pemfis didapatkan konka merah, mukosa edem, dan sekretnya serous. Diagnosis yang paling mungkin pada kasus ini adalah
- Rhinitis alergi
 - Rhinitis vasomotor
 - Rhinitis infeksiosa
 - Rhinitis medikamentosa
 - Rhinitis atrofikans
132. Penderita SLE rutin minum kortikosteroid. Pada punggung ditemukan bercak putih, skuama halus, dan terdapat sentral healing. Diagnosis yang paling mungkin adalah
- Ptirisias versikolor
 - Tinea korporis
 - Tinea alba
 - Vitiligo
 - Ptirisias rosea
133. Pasien datang dengan paha berdarah-darah habis kecelakaan. Dari pemeriksaan fisid didapatkan tanda-tanda syok dan fraktur femur terbuka. Apa penyebab syok pada pasien ini?
- Syok neurogenik
 - Syok kardiogenik
 - Syok hemoragik
 - Syok hipovolemik
 - Syok anafilaktik
134. Pasien DM selama 15 tahun, 2 hari lalu tidak mau makan tapi tetap minum OHO. Sekarang kesadaran menurun. Apa penanganan awal yang diberikan?
- RL
 - NaCl 0,9%
 - Insulin
 - Dextrose 40%
 - Dextrose 5%
135. Bayi 8 bulan dibawa ibunya karena berak encer selama 2 bulan frekuensi 3-4 kali/hari. Berak tidak kuning, tidak berbau, tidak berdarah. Setiap BAB anak menangis dan kesakitan. Anak konsumsi susu formula sejak usia 7 bulan karena ASI ibu terhenti sejak usia 6 bulan. Pada pemfis anak tidak rewel, tidak tampak haus, mata tidak cekung, kulit pantat keriput (tidak ada tanda dehidrasi). Apa penanganan yang diberikan?
- RL 100 cc
 - RL 75 cc/ kgBB
 - NaCl 0,9%
 - Oralit sebanyak anak mau
 - Oralit 50 cc setiap diare
136. Wanita hamil 9 bulan dirujuk ke IGD karena perdarahan. Tampak ibu pucat, konjungtiva anemis. Sebelumnya sudah ditolong persalinan oleh bidan dan sudah dipimpin persalinannya dan perutnya didorong-dorong untuk melahirkan anaknya, tapi anak tidak bisa keluar. Diagnosis yang mungkin?
- Rupture uteri
 - Plasenta previa
 - Involusi uteri
 - Solusio plasenta
 - Atonia uteri

137. Seorang pasien datang dengan keluhan gatal pada mata. Pada pemeriksaan fisis ditemukan *cobble stone* pada palpebra superior. Pada limbus didapatkan trantas dotz. Tidak ada penurunan penglihatan. Apa diagnosis nya?
- Konjungtivitis alergi
 - Keratokonjungtivitis vernal
 - Keratokonjungtivitis atopi
 - Konjungtivitis bakteri
 - Episkleritis
138. Seorang pasien perempuan umur 19 tahun datang dengan keluhan nyeri pada saat menelan. Ada riwayat sebelumnya makan ikan laut. Pemeriksaan yang dilakukan adalah ...
- Rhinoskopi anterior
 - Rhinoskopi posterior
 - Faringoskopi indirek
 - Bronkoskopi
 - Laringoskopi direk
139. Seorang perempuan dibawa oleh suami ke klinik untuk mencari obat penawar untuk tangannya yang sakit karena dipukul tetangga karena dia adalah siluman ular. Menurut suaminya, pasien sudah bercerita bahwa istrinya adalah titisan dewi ular selama dua tahun. Pasien pernah bermimpi dia didatangi oleh dewi ular dan dinyatakan sebagai titisan dewi ular. Diagnosis pada pasien ini adalah ...
- Gangguan psikotik
 - Skizofrenia
 - Gangguan waham menetap
 - Gangguan depresi episode mania
 - Gangguan waham sementara
140. Seorang anak laki-laki umur 4 tahun terbangun tengah malam, akibat nyeri pada kemaluan. Dari pemeriksaan fisis tampak skrotum merah, dan nyeri. Peristaltik (-) dan transiluminasi (-). Diagnosis yang paling mungkin adalah
- Varikokel
 - Torsio testis
 - Hidrokel
 - Hernia inkarserata
 - Hernia reponibilis
141. Seorang perempuan 27 tahun G1P0A0 usia kehamilan 38 minggu datang dengan keluar darah lendir dari jalan lahir. Pada pemeriksaan didapatkan TFU 39 cm, bagian atas teraba lunak, punggung kanan, bagian terbawah janin kepala, perlimaan 4/5, lingkar perut 87 cm, kontraksi 3-4 kali dalam 10 menit, durasi 30-35 detik. Pada pemeriksaan dalam didapatkan persio 80%, ketuban (+), pembukaan 4 cm, kepala janin turun sesuai dengan tepi atas simfisis, UUK berada di arah jam 2. Pada pemeriksaan 4 jam kemudian, didapatkan kontraksi 2 kali dalam 10 menit dengan durasi 20-25 detik, didapatkan pembukaan 5 cm dan kepala belum turun juga. Pada kateter didapatkan urin 50 cc dan berbau. Apa tindakan yang dilakukan?
- seksio sesaria
 - tunggu persalinan
 - ekstraksi vakum
 - induksi persalinan/rehidrasi
 - meminta ibu miring ke kiri
142. Seorang perempuan 35 tahun datang dengan keluhan demam serta mual muntah yang dialami sejak 3 minggu lalu. Pasien juga mengeluh nyeri perut kanan atas, pada pemeriksaan didapatkan hepar membesar 3 jari bawah arkus kosta. Pada pemeriksaan laboratorium didapatkan HbsAg (+), IgM anti HVA (+), anti HCV (-). Diagnosis paling mungkin yang diderita adalah?

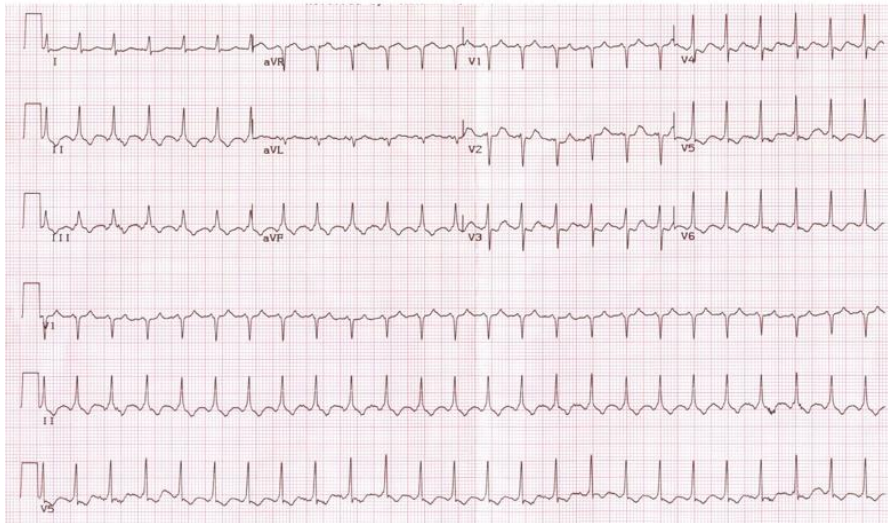
- a. Staphylococcus aureus c. Neisseria gonorrhoea e. Gardnerella vaginalis
b. Streptococcus viridans d. Chlamydia trachomatis
161. Seorang wanita datang dengan keluhan nyeri kepala. Sebelum nyeri muncul penglihatan terasa berkunang-kunang. Apa diagnosisnya?
a. Migraine klasik c. Cluster headache e. Migraine dengan aura
b. Nyeri trigeminal d. BPPV
162. Seorang wanita 40 thn datang dengan keluhan demam, riwayat kaki tertusuk paku dan timbul luka yang tidak sembuh dan berbau. GDS 380 g/dl. Apa yang mengalami kelainan?
a. Korne anterior c. Traktus piramidalis e. Kelainan pada akson dan myelin
b. Korne posterior d. Kelainan pada myelin
163. Seorang laki-laki, 25 tahun, masuk rumah sakit dengan keluhan demam sejak 5 hari yang lalu. Keluhan demam dirasakan naik turun. Selain itu, pasien juga merasakan nyeri otot, malaise, dan mual. Sebelumnya 1 minggu yang lalu, pasien mengikuti perkemahan di tepi danau Lindu Sulawesi Tengah. Dari pemeriksaan fisis didapatkan TD: 130/80 mmHg, N: 22x/menit; P: 18x/menit; Suhu: 37,5°C.
Keadaan yang dialami pasien pada kasus di atas adalah
a. Demam katayama c. Demam nokturnal e. Demam rematik
b. Demam dengue d. Common cold
164. Seorang laki-laki, 25 tahun, masuk rumah sakit dengan keluhan demam sejak 5 hari yang lalu. Keluhan demam dirasakan naik turun. Selain itu, pasien juga merasakan nyeri otot, malaise, dan mual. Sebelumnya 1 minggu yang lalu, pasien mengikuti perkemahan di tepi danau Lindu Sulawesi Tengah. Dari pemeriksaan fisis didapatkan TD: 130/80 mmHg, N: 22x/menit; P: 18x/menit; Suhu: 37,5°C. Hasil pemeriksaan feces didapatkan telur cacing bentuk lonjong dengan struktur seperti duri di sisi lateral. Diagnosis yang tepat pada pasien ini adalah
a. Schistosomiasis c. Giardiasis e. Neurocysticercosis
b. Taeniasis d. Ascariasis
165. Seorang perempuan, 24 tahun, masuk rumah sakit dengan keluhan kejang. Sebelumnya pasien merasakan sakit kepala dan sempat muntah. Dari anamnesis didapatkan ada riwayat pasien suka mengonsumsi daging sapi di rumah makan depan rumahnya. Dari pemeriksaan fisis didapatkan TD: 90/60 mmHg, N: 24x/menit; P: 22x/menit; Suhu: 38,5°C. Pemeriksaan awal yang penting dilakukan pada penderita ini adalah
a. Analisa feces c. CT-scan kepala e. Endoskopi biopsi
b. Analisa urin d. Foto polos abdomen
166. Seorang wanita G1P0A0 datang dengan keluhan nyeri perut tembus belakang yang dialami sejak tadi malam. Dari pemeriksaan fisis didapatkan tinggi fundus 39 cm, letak memanjang, penurunan 4/5, bagian terbawah kepala. Pemeriksaan dalam 4 cm. 4 jam kemudian diperiksa kembali pembukaan 5 cm dan penurunan 4/5. Apa penatalaksanaan yang tepat?
a. Lakukan SC c. Miring kiri e. Berikan misoprostol
b. Induksi persalinan d. Tidak dilakukan apa-apa

167. Seorang pria datang dengan keluhan bersin-bersin. Terdapat riwayat pergi ke pabrik semen. Pemeriksaan fisis didapatkan sekret kenal dengan mukosa hiperemis.
- Rhinitis alergi
 - Rhinitis vasomotor
 - Rhinitis infeksiosa
 - Rhinitis medikamentosa
 - Rhinitis atrofikans
168. Seorang perempuan keluhan jantung berdebar-bedar dan sering berkeringat. Pemeriksaan fisis didapatkan mata menonjol, dan terdapat pembesaran difus di leher. Apa diagnosis nya?
- Hipertiroid
 - Hipotiroid
 - Hiperparatiroid
 - Hipoparatiroid
 - Tirotoksikosis
169. Berdasarkan WHO 52% ibu hamil mengalami anemia. Penangan Fe diberikan pada?
- Trimester 1, 60 tablet
 - Trimester 1, 90 tablet
 - Trimester 2, 60 tablet
 - Trimester 2, 90 tablet besi
 - Trimester 3, 90 tablet
170. Orang tua laki-laki 60 tahun, keluhan telinga berdengung dan penurunan pendengaran. Riwayat bekerja di pabrik selama 15 tahun. Apa yang diharapkan dari pemeriksaan?
- Audiometri: tuli konduktif, Tes Garpu tala: tuli konduktif
 - Audiometri: tuli sensorineural, Tes Garpu tala: tuli sensorineural
 - Audiometri: tuli campuran, Tes Garpu tala: tuli campuran
 - Audiometri: tuli sensorineural nada tinggi, Tes Garpu tala: tuli sensorineural
 - Audiometri: tuli sensorineural nada rendah, Tes Garpu tala: tuli sensorineural
171. Perempuan terkena luka bacok pada 1/3 media humeri sinistra, struktur apakah yang terkena?
- N. ulnaris
 - N. radialis
 - N. medianus dan A. radialis
 - N. brachialis dan A. brachialis
 - N. mucocutaneus dan A. axillaris
172. Laki-laki datang dengan keluhan mata merah, dan setelah mata merah terkena debu dan dikucek-kucek. Dari pemeriksaan fisis didapatkan visus 1/60, kornea permukaan licin, floresence (+), BMD Hipopion. Tes floresence digunakan untuk menandakan?
- Makula
 - Leukoma
 - Nebula
 - Ulkus kornea
 - Perforasi kornea
173. Seorang anak laki-laki dibawa oleh ibunya dengan keluhan mata merah, gatal, terasa ada benda asing, injeksi konjungtiva (+), pasien mengaku teman sekolahnya mendapatkan keluhan yang sama. Visus normal, iris tenang, kornea jernih, BMD normal, sekret mukopurulen. Apa diagnosis nya?
- Konjungtivitis alergi
 - Konjungtivitis vernal
 - Konjungtivitis bakterial
 - Keratitis akut
 - Episkleritis akut
174. Seorang anak laki-laki dibawa oleh ibunya dengan keluhan mata merah, gatal, terasa ada benda asing, injeksi konjungtiva (+), pasien mengaku teman sekolahnya mendapatkan keluhan yang sama. Visus normal, iris tenang, kornea jernih, BMD normal, sekret mukopurulen. Apa penanganannya?
- Antibiotik
 - Steroid
 - Antiviral
 - Antihistamin
 - C. litters

175. Seorang pasien datang dengan keluhan gatal pada mata. Pada pemeriksaan fisis ditemukan *cobble stone* pada palpebra superior. Pada limbus didapatkan trantas dotz. Tidak ada penurunan penglihatan. Apa penanganannya?
- Antibiotik
 - Steroid
 - Anti viral
 - Antihistamin
 - Anti jamur
176. Seorang laki-laki umur 60 tahun masuk UGD setelah mengalami kecelakaan motor 1 jam yang lalu. Pasien mengalami penurunan kesadaran. Terdengar suara mendengkur dan berkurang setelah dilakukan *jaw thrust*. Tidak ada benda padat dalam jalan napas. Apa penanganan yang tepat dilakukan?
- Observasi
 - Memberikan oksigen dengan nasal kanul
 - CT Scan
 - Tetap melakukan *jaw thrust*
 - Memasang orotrakheal tube
177. Seorang anak, perempuan berusia 2 tahun. Dengan BB dan TB normal. Anak biasa bermain bersama teman-temannya dan bisa berlari kesana kemari. Anak dapat berbicara “ma ma ma” “pa pa pa”. Interpretasi tumbuh kembang anak?
- Normal
 - Gangguan pertumbuhan
 - Gangguan perkembangan
 - Gangguan pertumbuhan dan perkembangan
178. Seorang mengalami kecelakaan sehingga pergelangan tangannya tidak dapat dorsofleksi. Kemudian area segitiga juga mengalami kerusakan sehingga ibu jari dan jari telunjuk tidak dapat fleksi. Saraf apakah yang mengalami kerusakan?
- Saraf ulnaris
 - Saraf medianus
 - Saraf radialis
 - Saraf brachialis
 - Saraf mucocutaneus
179. Pasien datang dengan keluhan penurunan kesadaran. Pasien memiliki riwayat sebagai pemakai obat-obatan. Pada pemeriksaan klinis didapatkan TD 110/80 Nadi 88 RR 28 suhu normal. Pada pemeriksaan didapatkan pupil melebar. Mata merah, berair, sering menguap. Obat apakah yang menyebabkan kelainan di atas?
- Heroin
 - Ganja
 - Kokain
 - Benzodiazepine
 - Amfetamin
180. Seorang laki-laki tiba-tiba membakar TV karena merasa ide-ide dalam pikirannya diketahui orang lain dan itu menyangkut rahasia negara yang tidak boleh diketahui siapapun. Waham (+). Terapi untuk pasien tersebut
- CPZ
 - THD
 - Trifluorazin
 - Benzodiazepin
 - Haloperidol
181. Anak-anak diare, hasil pemeriksaan tinja didapatkan amoeba bentuk burung hantu. Pengobatan yang tepat adalah
- albendazole
 - mebendazole
 - metronidazole
 - kotrimoksazole
 - imidazole

182. Wanita usia kehamilan 16 minggu, perdarahan pervaginam, pemeriksaan OUE/OUI tertutup/tertutup. Diagnosis yang tepat adalah
- abortus inkomplit
 - abortus komplit
 - abotrus imminens
 - abortus insipiens
 - blighted ovum
183. Sebuah penelitian uji klinik III (*Randomized Control Trial*) melakukan perbandingan lovastatin terhadap simvastatin.
- Efficiancy
 - Effectivity
 - Reality
 -
 -
184. Seorang anak telah mendapat terapi antibiotik (2 jenis antibiotiknya, ampicilin dan ..?.). Beberapa hari kemudian muncul selaput putih pada mulut, sukar diangkat. Terapi selanjutnya yang anda berikan adalah
- Kotrimoxazole
 - Ceftriaxone
 - Nystatine
 -
 -
185. Seorang perempuan datang dengan keluhan terdapat bintil-bintil putih pada kemaluan disertai vesikel. Pada pemeriksaan terdapat bentuk seperti jengger ayam. Penyebab dari kasus di atas adalah
- Herpes simpleks virus
 - Pox virus
 - Human papilloma virus
 - Molluscum contagiosum
 - HIV
186. Seorang wanita datang dengan keluhan sulit tidur terutama saat masuk waktu tidur. Diagnosis pada pasien ini adalah
- Insomnia
 - Dyssomnia
 - Hipomnia
 - Gangguan somatoform
 -
187. Dokter sebagai kepala rumah sakit sebuah RS. Prakasa mendapat dana alokasi. Dokter berfikir dana itu untuk perbaikan ruang operasi atau pembelian alat bantu diagnostic yg baru. Kalo perbaikan ruang operasi dapat mencegah terjadinya infeksi saat operasi, dan lebih bersih, tapi kalo beli alat bantu, lebih meningkatkan diagnosis bagi dokter di rumah sakit tersebut. Hal yang sesuai dengan kasus di atas adalah
- Benefience
 - Non Maleficence
 - Justice
 - Autonomi
 - Accountence
188. Ada juga kasus yg intinya seorang pasien menerima keputusan tindakan apa yg akan dilakukan oleh seorang dokter kepada dirinya. Hal yang sesuai dengan kasus ini adalah
- Denial
 - Tawar menawar
 - Anger
 - Depresi
 - Penerimaan
189. Seorang perempuan berusia 17 tahun mengalami jatuh dari ketinggian, ada luka di wajah dan di kepala. Tindakan yang dilakukan adalah ...
- Diberi bantal
 - Head tilt dan chin lift
 - Jaw thrust
 - 3 manueve
 - Valsava manuver
190. Pasien mimisan, keluhan dari mengalir di tenggorokan. Arteri apa yang ruptur?
- arteri palatine major
 - arteri spenopalatina
 - arteri ethmoid anterior
 - arteri labialis superior
 - arteri radialis
191. Terus kasus yg diatas, tindakan apa yang dilakukan?
- Tampon anterior
 - Tampon bellocq
 - Pasang kasa di cavum nasi
 - Tampon anterior dan posterior
 - Berikan asam traneksamat

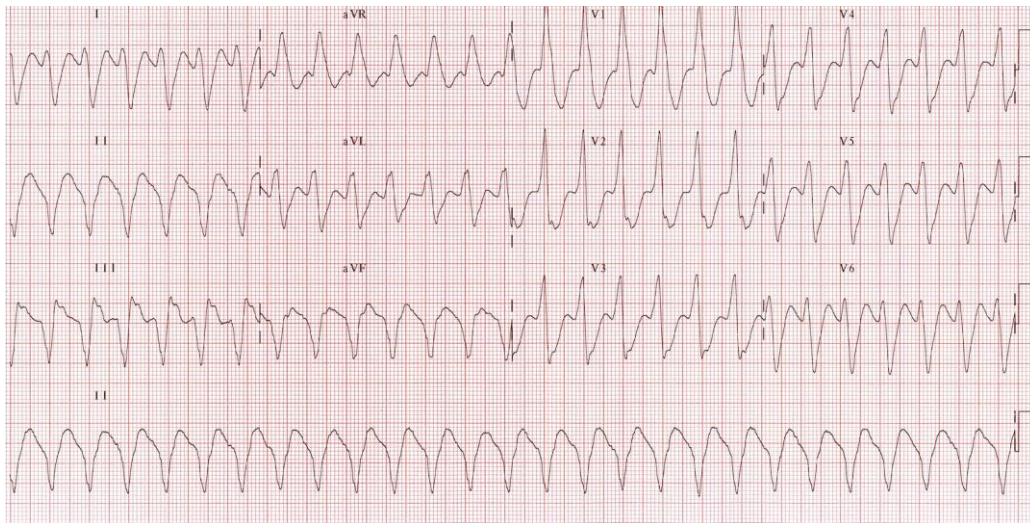
Gambaran EKG:



192. Tindakan apa yang dilakukan pada pasien ini?

- a. Vagal manuver
- b. Defibrilasi
- c. Kardioversi
- d. RJP (CPR)
- e. Berikan oksigen

Gambaran EKG:



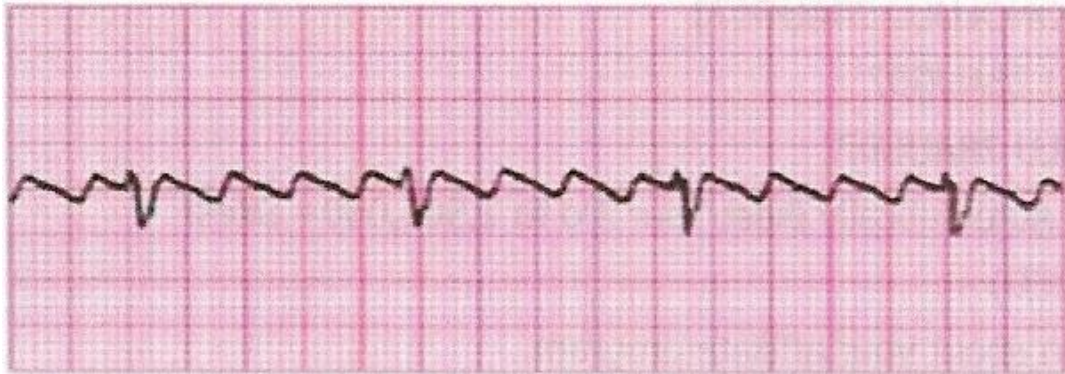
193. Gambaran EKG pada pasien ini adalah

- a. Atrial flutter
- b. Ventrikular takikardia
- c. Supraventrikular takikardia
- d. Ventrikel fibrilasi
- e. Atrial fibrilasi

194. Tindakan yang tepat dilakukan pada pasien ini?

- a. Kardioversi
- b. CPR
- c. Vagal manuver
- d. Berikan amiodarone bolus
- e. Berikan MgSO₄

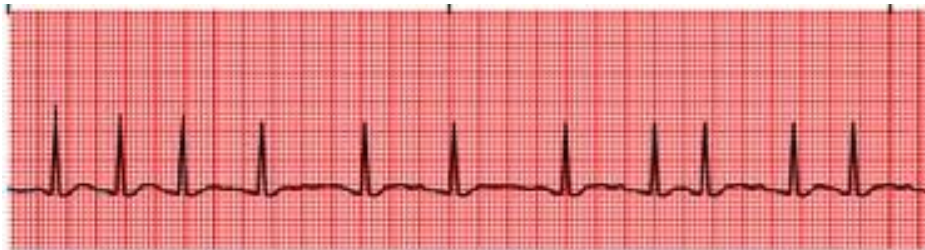Gambaran EKG:



195. Gambaran EKG pada pasien ini adalah

- a. Atrial flutter
- b. Ventrikular takikardia
- c. Supraventrikular takikardia
- d. Ventrikel fibrilasi
- e. Atrial fibrilasi

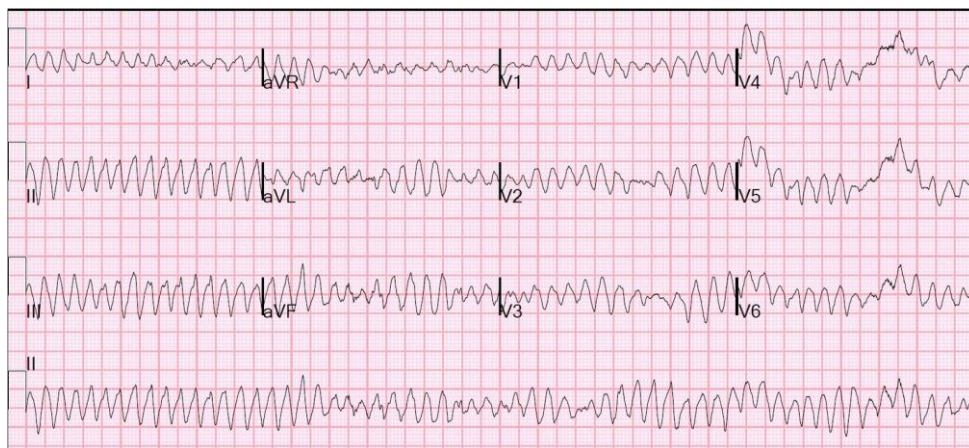Gambaran EKG:



196. Gambaran EKG pada pasien ini adalah

- a. Atrial flutter
- b. Ventrikel fibrilasi
- c. Supraventrikular takikardia
- d. Ventrikular takikardia
- e. Atrial fibrilasi

Gambaran EKG:

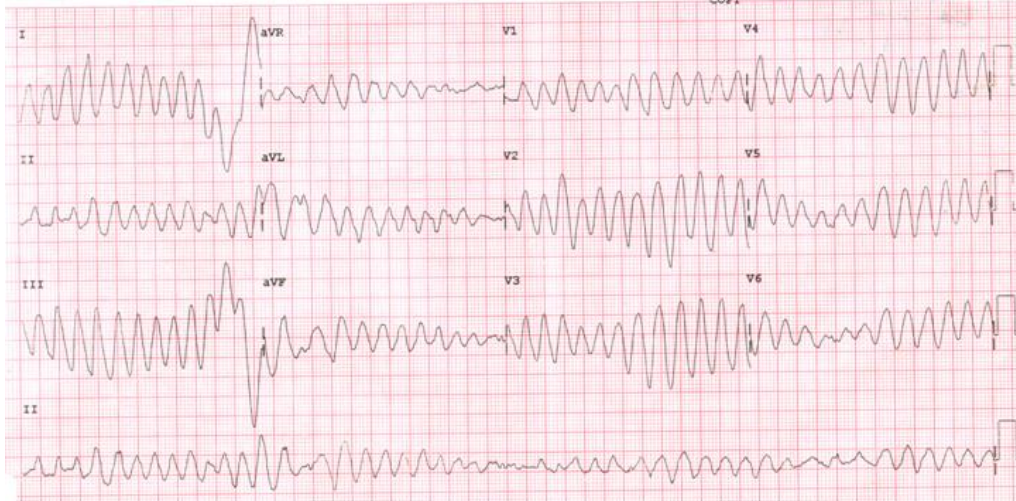


197. Gambaran EKG pada pasien ini adalah

- a. Atrial flutter
- b. Ventrikular takikardia
- c. Ventrikel fibrilasi
- d. Supraventrikular takikardia
- e. Atrial fibrilasi

198. Tindakan yang tepat dilakukan pada pasien ini?
- a. Vagal manuver
 - b. CPR
 - c. *Unsynchronized DC shock*
 - d. Berikan amiodarone bolus
 - e. Berikan MgSO₄

Gambaran EKG:



199. Gambaran EKG pada pasien ini adalah
- a. Atrial fibrilasi
 - b. Torsade de Pointes
 - c. Supraventrikular takikardia
 - d. Sindrom Wolff Parkinson White
 - e. Atrial flutter
200. Penanganan pertama yang dilakukan pada pasien ini adalah
- a. MgSO₄ intravena
 - b. Amiodarone bolus
 - c. Ablasi
 - d. *Unsynchronized DC shock*
 - e. Cukup CPR (RJP)

