

SOAL TO UKDI 11 JANUARI 2014

FK UNISMA

1. Dalam suatu penelitian membandingkan hubungan antara riwayat merokok ibu dengan berat badan bayi lahir, variable perokok dibagi antara merokok dan tidak merokok. Variable berat badan bayi baru lahir dalam 24 jam. Jenis analisa statistic yang sesuai untuk penelitian diatas adalah
  - a. ANOVA
  - b. Chi-square
  - c. Regresi linier
  - d. Dependent
  - e. Independent
2. Seorang wanita 44 th P4Ab0, anak terahir berusia 2 tahun. Ingin mengikuti kontrasepsi, pasien tersebut memiliki riwayat hipertensi sejak 3 tahun. Sejak 1 bulan yang lalu pasien tersebut terdiagnosa transien iskemik attack. Pasien tersebut ingin siklus menstruasinya tetap normal. Pilihan kontrasepsi yang sesuai adalah
  - a. KB kombinasi
  - b. Injeksi progestin
  - c. KB laserasi intra uterine
  - d. ...
  - e. ...
3. Seorang dokter dipuskesmas ingin melakukan penyuluhan yang ditujukan kepada orang tua balita untuk mengurangi kejadian gizi buruk. Sasaran primernya adalah
  - a. Ibu yang memiliki balita
  - b. Ibu yang memiliki balita dengan gizi kurang
  - c. Ibu yang memiliki balita dengan gizi buruk
  - d. Ibu yang memiliki balita dan tidak memiliki KMS
  - e. Ibu yang memiliki balita dan tidak pernah ke posyandu
4. Seorang dokter dipuskesmas ingin melakukan penyuluhan yang ditujukan kepada orang tua balita yang buta huruf untuk mengurangi kejadian gizi buruk dalam satu ruangan berukuran 3x3 m. metode yang paling sesuai
  - a. Ceramah

- b. Leflet
  - c. Menonton video
  - d. Buklet
  - e. Pamphlet
5. Gambaran EKG.....
- a. Ventrikel takhikardi
  - b. Atrial flutter
  - c. Atrial fibrilasi
  - d. Ventrikuler flutter
  - e. Ventrikel fibrilasi
6. Anak laki-laki periksa ke poli kulit diantar ibunya dengan keluhan bercak-bercak warna putih didada wajah dan punggung atas, dari pemeriksaan didapatkan macula hipopigmentasi multiple, patch eritem ditutupi oleh skuama halus kemudian dilakukan pemeriksaan dengan wood lamp didapatkan warna kekuningan kemungkinan diagnosanya adalah
- a. Tinea versikolor
  - b. Ptiriasis versikolor
  - c. Herpes zoozter
  - d. Tinea kapitis
  - e. ....
7. Anak laki-laki periksa ke poli kulit diantar ibunya dengan keluhan bercak-bercak warna putih didada wajah dan punggung atas, dari pemeriksaan didapatkan macula hipopigmentasi multiple, patch eritem ditutupi oleh skuama halus kemudian dilakukan pemeriksaan dengan KOH, hasil dari pemeriksaan tersebut adalah
- a. Hifa
  - b. Pseudohifa
  - c. Pseudohifa +spora
  - d. Hifa + spora
  - e. Spora
8. Seorang direktur RS mendapat bantuan dari pemerintah, direktur tersebut dan timnya berdiskusi apakah dana tersebut digunakan untuk membeli alat baru atau digunakan untuk memperbaiki ruang operasi. Alat baru dapat digunakan untuk memberikan keuntungan

terhadap rumah sakit, perbaikan ruang operasi dapat meminimalkan infeksi pasca operasi.

Masalah etik yang berhubungan dengan masalah diatas adalah?

- a. Beneficial
  - b. Normaefficient
  - c. Justice
  - d. Autonom
  - e. ....
9. Seorang laki-laki 41 tahun datang ke RS dengan keluhan lemah, saat diperiksa oleh dokter tiba-tiba pasien tidak sadarkan diri. Kemudian dilakukan resusitasi oleh dokter namun pasien tidak tertolong. 4 hari kemudian 2 orang polisi datang untuk meminta rekam medis sehubungan penyidikan kasus tersebut. tindakan dokter tersebut
- a. Memberikan rekam medis atas ijin kepala dinas
  - b. Memberikan rekam medis atas ijin keluarga pasien
  - c. Meminta surat penyidikan dan memberikan RM
  - d. Memberikan RM setelah mendapat surat dari pengadilan
  - e. Memberikan fotokopi RM
10. Seorang laki-laki 45 th ingin pindah berobat kerumah sakit lain. Pasien tersebut didiagnosa menderita TB. Pasien tersebut meminta rekam medis namun pihak administrasi RS menolak dan hanya bisa memberikan hasil resume terakhir pasien. Tindakan dokter RS tersebut seharusnya adalah
- a. Memberikan RM dan seluruh dokumen ke pasien
  - b. Menyuruh pihak administrasi untuk menyalin RM
  - c. Meminta pasien untuk membuat surat pernyataan
  - d. ....
  - e. Menyetujui pihak administrasi untuk tidak memberikan RM kepada pasien karena merupakan rahasia
11. Seorang wanita 25 th datang ke RS dengan keluhan perut kembung, nyeri uluhati dan gelisah, pada pemeriksaan fisik didapatkan nyeri tekan pada epigastrium. Terapi yang paling sesuai untuk pasien adalah
- a. Ondansentron
  - b. Domperidon

- c. Antasida
  - d. Misoprostol
  - e. sukralfat
12. Wanita 45 tahun datang periksa ke RS dengan keluhan lemah, dari pemeriksaan fisik didapatkan anemis, spoon nail dan dari hapusan darah didapatkan eritrosit hipokromik mikrositer terapi yang tepat pada pasien
- a. Asam folat
  - b. Fe
  - c. Vit B com
  - d. Vit C
  - e. Vit K
13. Wanita 45 tahun datang periksa ke RS dengan keluhan lemah, dari pemeriksaan fisik didapatkan anemis, spoon nail dan dari hapusan darah didapatkan eritrosit hipokromik mikrositer terapi yang tepat pada pasien diagnose yang tepat adalah
- a. Anemia defisiensi besi
  - b. Anemia perdarahan
  - c. Anemia defisiensi asam folat
  - d. ....
  - e. thalasemia
14. anak usia 7 bulan sesak sejak 1hari yang lalu dengan diawali batuk pilek dan demam, sejak 3 hari yang lalu tidak mau menyusu. Nadi 120x/m rr 62x/m suhu 38,3C. pada pemeriksaan thorak didapatkan retraksi dada serta wheezing di paru kanan serta Pernafasan cuping hidung. Pada pemeriksaan foto thorax terdapat gambaran air bronkogram dekstra. Diagnose pada kasus tersebut adalah
- a. pneumonia
  - b. bronchitis akut
  - c. bronkiektasis
  - d. bronkiolitis
  - e. asma bronkiale
15. laki-laki usia 20 th, sesak sejak 1 hari yang lalu, diawali batuk pilek dan demam sejak 3 hari yang lalu. Pasien mengaku sering sesak terutama saat malam hari dan sembuh sendiri tanpa

pengobatan. Riwayat alergi makanan (+), riwayat atopi dikeluarga (+), TD 120/100, N 120x/m, RR 32x/m. pasien hanya duduk terdiam, bicara hanya 1-2 kata. Pada pemeriksaan thorax wheezing dikedua lapang paru, tampak menggunakan alat bantu pernafasan. Kriteria diagnose pada pasien diatas menggunakan spirometri ?

- a. rasio FEV1/FVC <80%
  - b. rasio FEV1/FVC  $\leq$ 80%
  - c. FEV1 <75% nilai prediksi
  - d. FEV1  $\leq$ 75% nilai prediksi
  - e. Reversibilitas FEV1  $\geq$ 15%
16. Laki-laki usia 70 th, sesak sejak 1 hari yang lalu, batuk berdahak, kental kekuningan dan demam. 1 tahun ini pasien sering sesak terutama saat bekerja, 3 tahun ini sering batuk-batuk. Tensi 140/100, N 120x/m, thorak tampak hipertrophi dan ukuran tampak membesar, wheezing (+) pada kedua lapang paru. Terapi untuk mencegah kekambuhan yang tepat adalah
- a. Zavirlukas
  - b. Salmeterol
  - c. Beclometason dipripionate
  - d. Terbutaline
  - e. ....
17. Wanita 48 th diare setelah makan makanan berlemak, riwayat pernah operasi batu empedu 2 bln yang lalu. Defisiensi bahan apakah dilihat dari kasus diatas
- a. Garam empedu
  - b. Lipase pancreas
  - c. Hormone kreatinin kinase
  - d. Sekretin
  - e. Hormone....
18. Dokter mempunyai kewajiban untuk memberikan informasi mengenai keadaan pasien untuk kepentingan hokum. Dokter boleh mengundurkan diri bila
- a. Jaksa meminta menjadi saksi
  - b. Hakim meminta menjadi saksi
  - c. Atasan dokter meminta menjadi saksi

- d. Pasien meminta menjadi saksi
  - e. Dokter memberatkan .....
19. Kejadian luar biasa gizi bila?
- a. KLB penialian gisi kurang / KEP sedang
  - b. KLB penialian gizi buruk / KEP berat
  - c. KLB penilain gizi kurang / KEP sedang
  - d. KLB penilaian gizi buruk / KEP berat
  - e. KLB penilaian gizi kurang / KEP buruk
20. Dikatakan terjadi KLB gizi pada suatu daerah apabila
- a. Terdapat 1 kasus gisi kurang / KEP sedang
  - b. Terdapat 1kasus gizi buruk / KEP berat
  - c. Terdapat 2 kasus gizi kurang / KEP sedang
  - d. Terdapat 2 kasus gizi buruk / KEP berat
  - e. Terdapat 1 kasus gizi kurang / KEP buruk
21. Seorang perempuan 20 th nyeri facial seperti ditusuk dan rasa nyeri tajam disertai lakrimasi dan kontraksi otot pada bagian wajah kiri. Sering kambuh bila ujung hidung ditekan dan dapat m,enghilang dengan sendirinya. Diagnose kasus tersebut adalah?
- a. Tumor
  - b. Meningitis
  - c. Trigeminal neuralgia
  - d. Migraine
  - e. ....
22. Wanita 60 th berprofesi sebagai penjual rujak dan berperawakan gemuk nyeri pada tangan kanan terutama jari 1, 2, dan 3 serta rasa tebal pada volar 3,5 dekstra. Kemungkinan keluhan karena gangguan pada?
- a. N radius
  - b. N medius
  - c. N ulnaris
  - d. ....
  - e. ....

23. Wanita usia 60 th mengeluh mudah sekali menjadi gemuk sementara susah untuk menurunkan berat badan. Pada pasien tersebut terdapat gangguan pada hormon?
- Mineralokortikoid
  - Glukokortikoid
  - Seks
  - Pertumbuhan
  - Tiroid
24. Demam 2 hari riwayat jatuh 2 hari yll, pada kaki kiri terdapat luka terbuka dengan fraktur tibia dan bernanah, tindakan yang akan dilakukan
- Langsung rujuk karena sudah parah
  - Berikan antibiotic dan rawat jalan
  - Bersihkan luka, bebat dan rujuk
  - .....
  - Biarkan saja sembuh spontan
25. Seorang pasien dengan keluhan lemah dan lesu sudah minum multivitamin tetapi tidak ada perubahan. Nyeri pada perut kanan atas.....pemeriksaan yang disarankan
- USG abdomen
  - CT-scan abdomen
  - Pemeriksaan HbsAg
  - Pemeriksaan fungsi hati
  - ....
26. Seorang pasien datang dengan keluhan pendengaran menurun pada pemeriksaan didapatkan rinne (+), weber kekanan. Pemeriksaan untuk mendukung diagnose
- Audiometric
  - ...
  - ...
  - ...
  - ...
27. Laki-laki 23 tahun riwayat terkenan benda tumpul didada diagnose yang mungkin
- Pneumothorax
  - ...

- c. ...
  - d. ...
  - e. ...
28. Seorang perempuan datang dengan keluhan keputihan , putih encer, perih dan gatal riwayat pasien ini adalah DM, kemungkinan diagnose pada pasien tersebut
- a. Vaginitis bacterialis
  - b. Kandidiasis
  - c. ...
  - d. ...
  - e. ...
29. Nyeri pada persendian jari tangan, odem, riwayat makan emping, .....terapi yang bisa diberikan
- a. ....
  - b. ....
  - c. Allupurinol
  - d. ...
  - e. ...
30. Perempuan usia 35 datang dengan keluhan batuk lama dan berdarah, dokter mendiagnosa tb paru, pasien tinggal dirumah beserta suami dan anak kandung, anak tiri dan kedua orang tua, bentuk keluarga adalah
- a. Nuclear family
  - b. Blended family
  - c. Ekstended family
  - d. Series family
  - e. ...
31. Px 80 th mengalami penurunan kesadaran, px terpasang NGT dan infus, pasien mencoba melepas peralatan tersebut, keluarga tidak tahu apa yang harus dilakukan. Mereka dari keluarga yang kurang mampu kemudian apa yang harus dilakukan dokter
- a. Meneruskan terapi
  - b. Memulangkan Px
  - c. Melepaskan NGT dan infus



- d. Member morfin tiap hari
  - e. Eutnasia
32. Anak usia 3 tahun datang ke UGD disntsr keluarganya dengan keluhan nyeri di telinga sejak 2 hari yll, sebelumnya batuk dan pilek sejak 1 minggu yang lalu T: 38,3C dari pemeriksaan otoskop MAE normal, membrane timpani hiperemi. Diagnosa untuk pasien tersebut
- a. Otitis media serosa
  - b. Otitis eksterna difusa
  - c. Otitis media akut
  - d. Otitis eksterna
  - e. Otitis eksterna sirkumkripta
33. Perempuan usia 28 th datang dengan keluhan pendengara perlahan menurun pada telinga kanan dan kiri. Dari pemeriksaan otoskop MAE normal, refleksi cahaya normal. Diagnosa px?
- a. Otoklerosis
  - b. OMA
  - c. OED
  - d. Kolesteatom
  - e. Otitis media difusa
34. Px datang ke puskesmas dengan disentri diaform, dokter ingin memeriksa dan meneliti hubungan air bersih dan diare. Dokter ingin penelitiannya murah dan cepat
- a. Case control
  - b. Case report
  - c. Cross sectional
  - d. Cohort
  - e. ....
35. Pasien datang ingin berkonsultasi, BB semakin meningkat karena pasien suka nyamil sejak anak ke dua lahir karena pasien stres dengan kerjaan ibu rumah tangganya. Ortu punya riwayat DM, px takut sehingga ingin berkonsultasi. Konsultasi tipe apakah yang sesuai
- a. Konseling gaya hidup
  - b. Konseling CAD individu
  - c. Konseling CAD keluarga
  - d. Konseling psikologi

- e. ...
36. Diaknosa UGD melayani dengan cepat karena ada pasien gawat sehingga komunikasinya kurang sehingga pasien kurang senang. Asas etik apa yang digunakan?
- a. Kejujuran
  - b. Mengutamakan Px
  - c. Autonomi
  - d. Beneficien'
  - e. normalificent
37. pasien kontrol setelah amputasi 2 minggu yang lalu, pasien mengeluh "kenapa ini terjadi pada saya?" ungkapan tersebut merupakan
- a. denial
  - b. marah
  - c. depresi
  - d. tawar melawan
  - e. ...
38. Laki-laki bekerja pada perusahaan batubara. Sejak 1 tahun ini mengeluh sering sesak dan dapat sembuh sendiri kemungkinan etiologi sesak pada pasien tersebut
- a. Silikosis
  - b. Asbron
  - c. Simple pneumonia
  - d. Alergi
  - e. Fibrosis
39. Laki-laki 56 th diagnose PJK dengan terapi yang disarankan adalah olah raga dan obat-obatan, tujuan olah raga adalah
- a. Menurunkan hipertropi oyot jantung
  - b. Menurunkan ventricular vibrilasi
  - c. Menurunkan denyut jantung saat istirahat
  - d. Menurunkan anastomosis vaskuler
  - e. ....
40. Sex birt ratio artinya
- a. Penduduk perempuan > laki-laki

- b. Penduduk laki-laki > perempuan
  - c. Penduduk bayi laki-laki lebih banyak 5%
  - d. Penduduk bayi perempuan lebih banyak 5%
  - e. Penduduk bayi perempuan lebih banyak 0,5%
41. Seorang pria 52 th RPD DM 3 th yll, periksa ke dokter dengan GDS 280, kolesterol 320 TD 145/95 pasien ini sering makan makanan bersantan dan tidak berolahraga. Yang merupakan resiko pada pasien tersebut
- a. Hipertensi esensial
  - b. Life style
  - c. Hiperlipidemia
  - d. ...
  - e. ...
42. Laki-laki 20 tahun meninggal didalam kamar, lebam mayat tidak hilang dengan penekanan, kaki mengkerut perkiraan kapan laki-laki tersebut meninggal
- a. < 6 jam
  - b. 6-12 jam
  - c. 8-12 jam
  - d. >12 jam
  - e. 12-24 jam
43. Laki-laki 65 th pasien pernah bekerja pada tambang batu bara. Sejak 6 bulan mengeluh sesak semakin lama semakin memberat, kemungkinan Dx pada pasien
- a. Silikosis
  - b. Asma bronchial
  - c. Simple pneumonia
  - d. Alveolitis
  - e. Fibrosis alveolitis
44. Anak laki-laki umur 10 tahun mengeluh mata buram kadang terasa silau, injeksi konjungtiva (+) injeksi siliar (-) nyeri (+). Pada kornea terdapat bintik –bintik putih agak lonjong, penyebabnya?
- a. Keratitis devisiensi vit A
  - b. Keratitis trauma

- c. keratitis virus
  - d. keratitis bakteri
  - e. keratitis parasit
45. anak usia 4 tahun dengan riwayat ibu DM datang dengan kondisi penurunan kesadaran nafas bau keton, GDS 500, diagnose pasien tersebut
- a. KAD
  - b. KHONG
  - c. DM juvenile
  - d. DM metabolic
  - e. ...
46. Laki-laki riwayat DM 7 th yll, mengkonsumsi OAD rutin, olah raga rutin, tiba-tiba pingsan TD menurun , N meningkat, RR meningkat kemungkinan kondisi pada pasien
- a. Syok hipovolemik
  - b. Syok hipoglikemi
  - c. Syok kardiogenik
  - d. KAD
  - e. KHONG
47. Laki-laki 17 th ditemukan meninggal terapung di kolam renang .....kemugkina sebab mati
- a. Tenggelam
  - b. Asfiksia
  - c. Cadaveric spasme
  - d. Reflek vagal
  - e. Trauma
48. Seorang wanita 50 th mengeluh nyeri pada lengan bawah, telapak tangan, ibu jari, jari tengah dan jari telunjuk. Hal ini terjadi 1 hari sebelum pasien mencuci baju. Pahlentest (+) tennel sign (+) kemungkinan diagnose?
- a. Neuritis ulnaris
  - b. Neuritis radialis
  - c. CTS
  - d. Dquerfen sindrom
  - e. ...

49. Seorang perempuan usia 35 th datang dengan keluhan mual muntah 5x sejak hari ini. Dari pemeriksaan urin didapatkan hasil (+), pasien terlambat menstruasi sejak 4 minggu ini. Komplikasi yang ditakutkan dari px ini?
- Diplopia
  - Gangguan N cranialis VII
  - Nistagmus
  - ...
  - ...
50. Laki-laki 3 th datang ke UGD dengan keluhan nyeri perut kiri bawah. Pasien satu hari yll mengalami kecelakaan sepeda motor. TD 90/60, KU tampak sakit berat. Apa yang terjadi pada Px
- Trauma lien
  - Trauma hepar
  - Trauma ginjal sinistra
  - Trauma Colon desenden
  - Trauma lambung
51. Wanita 28 th datag dengan keluhan BAB cair, lendir (+) sejak 2 hari yll, dari pemeriksaan fisik didapatkan nyeri pada abdomen. Apa Dx pada pasien?
- Disentri bacterial
  - Disentri amoeba
  - ...
  - ...
  - ...
52. Laki-laki 35 th datang dengan keluhan sering lelah dan sering haus sejak 1 th ini, sering BAK (+) riwayat ibu DM (+) BB=66 TB= 160 apa penyebab pada kasus tersebut
- Resistensi insulin
  - Kegagalan sel  $\beta$  pancreas
  - Granolosis
  - Inflamasi pancreas
  - ...

53. Laki-laki 35 th datang dengan keluhan sering lelah dan sering haus sejak 1 th ini, sering BAK (+) riwayat ibu DM (+) BB=66 TB= 160 kadar LDL meningkat, trigliserida meningkat obat dislipidemia apa yang bisa diberikan pada pasien
- Statin
  - Asam nikotinic
  - Fenofibrat
  - Gimfibrozil
  - simfastatin
54. seorang perempuan datang dengan keluhan demam sejak 5 hari yang lalu, perdarahan gusi (+) TD normal, N norma, RR 29x/m. pemeriksaan penunjang apa yang perlu di lakukan
- darah lengkap
  - urine lengkap
  - feses lengkap
  - widal
  - ...
55. Seorang laki-laki usia 23 th datang ke tempat praktek dokter dengan keluhan bercak putih pada lidahnya selama satu minggu. Keluhan didahului dengan penurunan berat badan dari 64 kg menjadu 50 kg. sejak 3 tahun yang lalu pasien menggunakan narkoba suntik dengan jarum suntik bergantian denga teman-teman dari pemeriksaan fisik dalam batas normal, tampak sangat kurus, didapat oral trust tampak bekas suntikan jarumdilengan atas. Apa yang selanjutnya harus dilakukan
- Konsul VCT
  - Periksa sel T- CD4
  - Pemeriksaan trombosit & limfosit
  - Pemeriksaan bonemerrow puncture
  - Pemeriksaan RNA HIV
56. Seorang perempuan 41 th datang ke klinik dengan keluhan badan terasa lemas sejak 1 bln yang lalu. Dari pemeriksaan fisik didapatkan konjungtiva anemis, ikterus (-), papil lidah atrofi, spoon nail (+) hepar lien tidak teraba Hb 7,2, kematokrit 21%, leukosit 4800 trombosit 425.000. apusan darah tepi eritrosit hiprokom makrositer, normoblas (-), morfologi leukosit trombosit tidak didapatkan kelainan terapi yang paling tepat adalah

- a. Asam folat
  - b. Ferro sulfat
  - c. Vit B-com
  - d. Vit D
  - e. Vit K
57. Seorang wanita 57 th datang ke klinik dengan keluhan nyeri perut kanan atas sejak 2 hari yll. Selain itu disertai demam tinggi, mual, muntah, dari pemeriksaan fisik sclera berwarna kuning kehijauan, Murphy sign (+) pemeriksaan penunjang Hb 12,3 leukosit 22.000, bilirubin total 5,2, SGOT 80, SGPT 85 diagnosa yang tepat
- a. Sirosis hepatitis
  - b. Kolangitis akut
  - c. Karsinoma hepar
  - d. Hepatitis virus akut
  - e. Hepatitis thypoid
58. Perempuan 41 th datang ke klinik dengan keluhan badan terasa lemas sejak 1 bulan yang lalu dari pemeriksaan fisik konjungtiva anemis, ikterus (-) , papil lidah atropy, spoon neo (+), hepar dan lien tidak teraba, Hb 7,2, hematokrit 21% leukosit 4.800, trombosit 425.000, hapusan darah tepi eritrosit hirokom mikrositer, normonblas (-) morfologi leukosit dan trombosit tidak didapatkan kelainan pemeriksaan penunjang selanjutnya adalah
- a. Hb elektroforesis
  - b. Hitung jenis leukosit
  - c. Fe serum dan feritin
  - d. Preparat sumsum tulang
  - e. Comb test
59. Seorang laki-laki 18 th datang ke klinik dengan keluhan mata kuning sejak 4 hari yang lalu selain itu disertai keluhan mual tanpa muntah, badan lemas, dan air kencing berwarna kuning seperti teh pekat. Satu minggu yang lalu terdapat peningkatan suhu yang tidak begitu tinggi. Keluhan serupa juga dialami oleh teman satu kos dari pemeriksaan fisik didapatkan sclera berwarna kuning tua, hepar teraba membesar, tidak berbungkul dan nyeri tekan. Dari pemeriksaan penunjang didapatkan bill tot 8,4, SGOT 460UL, SGPT 520. Diagnose yang paling tepat

- a. Serosis hepatis
  - b. Hepatitis A virus akut
  - c. Hepatitis B virus akut
  - d. Hepatitis C virus akut
  - e. Hepatitit thypoid
60. Seorang wanita 25 th G2P1Ab0 UK 34 minggu datang kepuskesmas dengan keluhan keluar darah berulang dari jalan lahir tanpa nyeri sejak 2 bulan. Dari pemeriksaan TFU 27cm, djj 150x/m. kontraksi uterus negative. Langkah selanjutnya yang harus dilakukan adalah
- a. Pemeriksaan dalam
  - b. Pemeriksaan dengan inspekulo
  - c. Merujuk untuk dilakukan USG
  - d. Menyiapkan partograf
  - e. Mengevaluasi di puskesmas
61. Disuatu wilayah puskesmas X terdapat kenaikan angka balita dengan gizi kurang. Sebagai kepala puskesmas anda berencana untuk mengadakan promosi kesehatan kepada masyarakat langkah awal yang dilakukan dalam edukasi masyarakat adalah
- a. Menentukan tujuan
  - b. Menentukan sasaran
  - c. Menyusun panitia
  - d. Menyiapkan media
  - e. Menyiapkan metode
62. Seorang wanita 55 th didiagnosa oleh dr B mengalami batu ginjal, karena batu ginjalnya masih kecil pilihan terapi adalah operasi atau dengan pengobatan u/ menghancurkan batu tersebut. pilihan terapi tersebut diberikan kepada pasien untuk memilihnya. Karena Dr B berpikir mempunyai resiko terapi tersebut menyerahkan pilihan tersebut kepada dr B. Hubungan dokter –pasien dalam kasus tersebut adalah
- a. Hub individu / konsumtif
  - b. Hubungan berdasarkan budaya
  - c. Hubungan kolaboratif
  - d. Hubungan paternalis
  - e. Hubungan dependen



63. Seorang wanita , 55 th didiagnosa oleh dokter B mengalami batu ginjal, karena batu ginjal masih kecil. Pilihan terapinya adalah operasi atau dengan pengobatan u/ menghancurkan batu tersebut. pilihan terapi tersebut diberikan kepada pasien untuk memilihnya karena dokter B berpikir yang mempunyai risiko tersebut adalah pasien. Dan pasien memilih terapi yang baik setelah mendengarkan penjelasan dokter. Hubungan dokter pasien diatas adalah?
- Hub individu / konsumtif
  - Hubungan berdasarkan budaya
  - Hubungan kolaboratif
  - Hubungan paternalis
  - Hubungan dependen
- 64 Seorang pasien datang ketempat praktek dokter keluarga dengan keluhan sering cemas dan gangguan konsentrasi, dokter tersebut merasa penjelasan pasien kurang dimengerti karena suara pasien yang semakin lemah dan kurang terdengar. Hambatan yang dialami hubungan antara dokter dengan pasien
- Sarana
  - Media
  - Komunikasi
  - Komunikator
  - Karena voice notes
- 65 Seorang wanita 26 th datang dengan keluhan sering terbangun saat mimpi buruk kemudian pasien tersebut susah untuk tidur lagi. Keluhan pasien tersebut adalah
- Insomnia
  - Late insomnia
  - Parasomnia
  - Early insomnia
  - Middle insomnia
- 66 Pasien seorang bayi 6 bulan dengan keluhan gatal pada selangkangan dan lipatan ketiak terutama pada malam hari, obat yang paling tepat
- Gameksan
  - Permetrin
  - Asam borat

- d. Asam benzoate
  - e. Sulfur
- 67 Pasien anak, riwayat batuk 4 bulan, berat badan turun, riwayat kontak dengan penderita TB diragukan, uji tuberculin 10. Kemungkinan skot TB
- a. 4
  - b. 5
  - c. 6
  - d. 7
  - e. 8
- 68 Pasien laki-laki 24 tahun mengeluh nyeri punggung dengan ditemukan vesikel berisi cairan, nyeri, demam. Vesikel tampak bergerombol pada punggung kiri. Obat untuk pasien tersebut adalah
- a. Asiklovir 5x800mg 7 hari
  - b. Asiklovir 5x400mg 7 hari
  - c. Asiklovir 5x200mg 7 hari
  - d. Asiklovir 3x800mg 7 hari
  - e. Asiklovir 3x400mg 7 hari
- 69 Seorang petugas SAR menemukan seorang korban yang tersesat dalam pendakian semeru dalam kondisi lemah, korban ditemukan setelah 5 hari dinyatakan hilang. Selama 5 hari tersebut pasien tidak mengkonsumsi makanan apapun. Kemungkinan ATP berasal dari
- a. Asam lemak otot
  - b. Asam lemak otak
  - c. Asam urat otot
  - d. ...
  - e. ...
- 70 Seorang wanita hamil 5 bulan terdeteksi TB sebagai dokter puskesmas pemberian OAT yang paling mungkin
- a. Menunggu sampai pasien melahirkan
  - b. Tidak menghiraukan kehamilannya
  - c. Memberikan OAT didampingi obat lain
  - d. ...

- e. ...
71. Obat anti TB yng harus dihindari untuk ibu hamil
- a. Rifampisin
  - b. Isoniasid
  - c. Etambutol
  - d. Streptomisin
  - e. Pirasinamid
72. Sebagai seorang dokter anda mendapat pasien seorang tersangka koruptor yang sedang dalam penyidikan KPK. Dalam beberapa pemanggilan tersangka tersebut mangkir dengan alasan sakit. Kemudian sebagai seorang dokter anda dimintai keterangan oleh media, apakah yang akan anda lakukan
- a. Tidak memberikan open jelasan karena merupakan rahasia pasien
  - b. Memberikan penjelasan karena berkaitan dengan hokum
  - c. Memberikan keterangan seadanya saja
  - d. Memberikan keterangan asalkan media meminta izin kepada atasan
  - e. Memberikan keterangan hanya saat pengadilan
73. Pasien 65 th mengeluh nyeri pada tungkai kiri, nyeri dirasakan saat bangun tidur pemeriksaan fisik dalam batas normal diagnose
- a. Osteo arthritis
  - b. Rematoid atritis
  - c. Gouty artitis
  - d. Poliomyelitis
  - e. Osteoporosis
74. Pasien 4 tahun keluhan batuk, pilek disertai demam dan pilek encer. Pemeriksaan rinoskopi anterior tampak hiperemi dan secret bening. Apa penyebab paling banyak
- a. Rinovirus
  - b. Adenovirus
  - c. Influenza virus
  - d. Parainfluenza virus
  - e. ....

75. Dokter puskesmas ingin mengetahui wabah DHF di wilayahnya. Setelah dilakukan pemeriksaan didapatkan jentik nyamuk. Dokter tersebut kemudian dilakukan upaya pemberantasan jentik nyamuk. Tindakan apa yang dilakukan dokter tersebut
- Spesifik protection (pre pathogenesis = intervensi lingkungan : imunisasi, dll)
  - Early diagnosed
  - Prompt treatment
  - Disability limitation
  - Health promotion (pre pathogenesis : promkes)
76. Seorang anak laki-laki 13 tahun datang dengan keluhan gatal pada sela jari tangan dan ketiak. Gatal terutama dialami pada malam hari. Setelah di anamnesis beberapa teman satu sekolahnya menderita hal yang sama. Tindakan apa yg sebaiknya dilakukan dokter ?
- Memberikan edukasi kepada guru mengenai scabies
  - Melapor ke dinkes
  - Memanggil anaknya untuk penyuluhan
  - Melakukan skrining d sekolahNjh
77. Seorang sesak (+), mengi (+) karena cuaca dingin kemungkinan terapi?
- Injeksi kortikosteroid
  - Inhalasi kortikosteroid
  - Oral kortikosteroid
  - Inhalasi bronkodilator kerja cepat
  - Inhalasi bronkodilator kerja lambat
78. Seseorang sesak (+) dadakan , saat aktifitas dan istirahat, rhonki (+), edema pulmo. Diagnose fungsional?
- Edema pulmo
  - ...
  - Gagal jantung kanan
  - Gagal jantung kiri
  - Gagal jantung kongesti
79. Ibu menyusui terdapat masa di mammae kiri, teraba keras, nyeri (+), sudah menyusui 1 bulan terapi?
- Susu formula

- b. Antibiotic oral
  - c. Injeksi
  - d. Susu formula kombinasi asi
  - e. Menyusui di mammae kanan
80. Seorang laki-laki 7 tahun mengeluh nyeri dibuah zakar. Pada pemeriksaan phren test (+) diagnose yang paling mungkin adalah
- a. Phimosi
  - b. Torsio testis
  - c. Hernia inguinalis
  - d. Epididimis
  - e. ...
81. Seorang laki-laki dirawat di RS dengan diagnose thypoid. Pasien tersebut kemudian mendapat terapi kloramphenicol lalu timbul gatal gatal kemerahan seluruh tubuh terapi yang bisa digunakan untuk terapi
- a. Ceftriaxon
  - b. Ceftizidin
  - c. ...
  - d. Ampisilin
  - e. Asam klafulanat
82. Primigravida, keluar darah pervaginam. TFU setinggi pusat. Pada pemeriksaan obsetri terdapat kontraksi kuat dan teraba keras kemungkinan diagnose
- a. Abortus iminens
  - b. Plasenta previa
  - c. Solusio plasenta
  - d. Abortus insipient
  - e. Premature
83. Seseorang laki-laki mempunyai keluhan nyeri punggung sejak 1 bulan yang lalu. Pada pemeriksaan nyeri kostovertebra (+) kiri dengan Hb 10. Kemungkinan diagnose?
- a. Batu buli-buli
  - b. Batu ginjal
  - c. Batu ureter

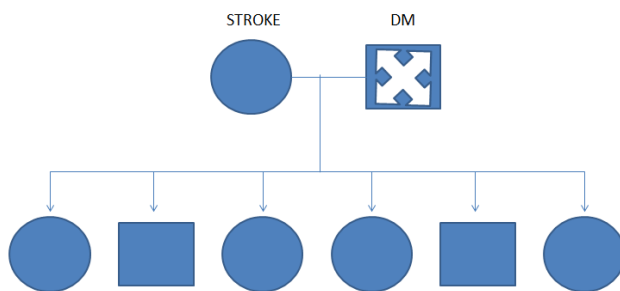
d. ...

e. ...

84. Anak usia 3 tahun, makan 1-2 sendok, anak tersebut mengkonsumsi susu formula sejak lahir. Konjungtiva pucat, Hb 10 dan pemeriksaan fisik lain dalam batas normal kemungkinan diagnose

- a. Anemia hemolitik
- b. Anemia def. besi
- c. Anemia def. asam folat
- d. Thalasemia
- e. Anemia penyakit kronis

85. Perhatikan genogram berikut ini



Apa intrepetasi genogram di atas

- a. Pasien seorang laki-laki penderita DM, ibu penderita DM, ayah penderita stroke
  - b. Pasien seorang laik-laki, ibu penderita DM, ayah penderita stroke sudah meninggal
  - c. Pasien seorang perempuan, ibu penderita DM, ayah penderita stroke
  - d. Pasien seorang perempuan, ibu penderita DM, ayah penderita stroke sudah meninggal
  - e. Pasien seorang perempuan menderita DM, ibu penderita DM, ayah penderita stroke sudah meninggal
86. Seorang laki-laki 47 tahun datang diantar ke ugd oleh keluarga dengan penurunan kesadaran. Sebelumnya pasien menderita demam dua minggu, terdapat luka yang tidak kunjung sembuh, bernanah di telapak kaki yang meluas di punggung kaki. Saat itu pasien tidak mau dirawat. Pada pemeriksaan fisik TD 80/60, nadi 88 x/m, RR 32 x/m, GDS 541 mg/dl. Apa yang menyebabkan penurunan kesadaran pasien tersebut?
- a. Ketoasidosis
  - b. Asidosis non ketotik

- c. Hiperosmolar ketotik
  - d. Odem serebri
  - e. Meningitis
87. Wanita 20 tahun datang ke ugd dengan keluhan demam 3 hari, kepala pusing, nyeri otot, mual muntah, dan gusi berdarah. Pemeriksaan fisik TD 90/60, nadi lemah akral dingin. Pemeriksaan awal apa yang dilakukan?
- a. Widal
  - b. Urine lengkap
  - c. Darah lengkap
  - d. SGOT/SGPT
  - e. ....
88. Anak usia 11 th datang dengan keluhan lebam-lebam pada lengan dan kaki, tidak ada riwayat demam. Riwayat sering lebam-lebam tanpa sebab dan berdarah saat gosok gigi. Pemeriksaan fisik:dbn. Hb 8 gr/dl, trombosit 30.0000, apa diagnosis pada kasus, di atas
- a. leukimia limfositik
  - b. henoch schonlem purpura
  - c. hemophilia
  - d. ...
  - e. ...
89. Laki-laki usia 50 th, datang dengan keluhan nyeri dada sebelah kiri, menjalar ke lengan kiri, sesak seperti tertindih benda berat sejak 2 jam yang lalu,merokok sejak remaja, TD 160/100 HR: 88, RR 32x / menit, pada ekg irama sinus st elevasi di lead II, III, aVF
- a. miokard infark septal
  - b. miokard infark lateral
  - c. miokard infark anterior
  - d. miokard infark anteroseptal
  - e. miokard infark posterior
90. Perempuan usia 18 th, datang dengan keluhan perdarahan di jalan lahir, sejak 1 hari yang lalu demam (+) riwayat pergi ke dukun, di masukkan sesuatu di jalan lahir, kemudian keluar darah. Pada pemeriksaan dalam ditemukan, ostium porsio eksternal membuka dan terdapat gumpalan darah yang berbau, apa diagnosanya

- a. abortus septik
  - b. abortus incomplete
  - c. abortus complete
  - d. abortus iminens
91. tangan kiri dorsofleksi (-), ekstensi (-), hipoestesi (+), cedera di nervus perifer.....
- a. n. musculocutaneus
  - b. n. radialis
  - c. n. ulnaris
  - d. n. medianus
  - e. ...
92. laki-laki 20 tahun datang ke puskesmas dengan keluhan peningkatan berat badan sejak 1 tahun terakhir. Pasien suka jajan tetapi jarang aktivitas. Pemeriksaan ditemukan: TD: 130/90 mmHg, N: 128x/ menit, RR 30x/ menit. BMI 32, pemeriksaan lab. Kolesterol 205 gr/dl, Trigliserida 160 gr/dl, HDL 25, LDL 145, GDA 135. Diagnosis.....
- a. obesitas
  - b. obesitas + Hipertensi
  - c. obesitas + dislipidemi
  - d. obesitas + DM
  - e. obesitas + metabolik sindrom
93. Wanita 30 th mengeluh tiba-tiba gerakan bayi menghilang dalam 3 hari terakhir, G3P0002, setelah diperiksaa diagnosa eritroblastosis fetalis
- a. ibu golongan darah B rh +, ayah gol. Darah O rh +
  - b. ibu golongan darah B rh +, ayah gol. Darah O rh -
  - c. ibu golongan darah B rh -, ayah gol. Darah O rh -
  - d. ibu golongan darah B rh -, ayah gol. Darah O rh +
  - e. ibu golongan darah B rh +, ayah gol. Darah O rh +
94. Anak 2 tahun BB 7700 gr, TB 70 cm. Bengkak pada tungkai, kebutuhan kalori pada fase destalisasi adalah
- a. 150-220
  - b. 80-110
  - c. 100-150



- d. 150-200
  - e. e.60-80
95. Anak usia 1 tahun, dalam 1 minggu timbul pteki, demam (-), yang memungkinkan terjadinya pteki adalah
- a. defisiensi eritrosit
  - b. defisiensi limfosit
  - c. defisiensi leukosit
  - d. defisiensi monosit
  - e. defisiensi trombosit
96. Perempuan Usia 60 tahun datang ke poli, dengan keluhan nyeri pada lutut kanan yang sulit digerakkan. Pada pemeriksaan fisik tampak kemerahan. Pada gambaran radiologi tampak OA grade III. Bagaimana gambaran radiologisnya:
- a. celah sendi menyempit, osteofit (+), deformitas (-)
  - b. celah sendi menyempit, osteofit (-), deformitas (+)
  - c. celah sendi menyempit, osteofit (-), deformitas (-)
  - d. celah sendi menyempit, osteofit berat (+), deformitas (+), sebluksasi.
97. Bayi lahir pada usia kehamilan 30 minggu, didapatkan awal nyabayimenangis, tapi sekarang merintih, sesak. Apa yang sebaiknya dilakukan:
- a. dexamethasone
  - b. surfaktan
  - c. dexamethasone + surfaktan
  - d.
  - e.
98. Sebagai kepala puskesmas apa yang anda rencanakan untuk menanggulangi, angka kematian ibu anak tinggi?
- a. koordinasi dengan kepala agama di daerah tersebut, untuk merencanakan program dan strategi
  - b. mencatat angka kehamilan ibu
  - c. preparat Fe
  - d. penyuluhan
  - e. ....

99. Laki – lakidatangdenganmualdanmuntah, seringnyeri epigastrium dengankonsumsiandasida. Pasenduluseringkonsumsijamu-jamuankarenauntukmengurangi rasa sakit di lututnya.Dari pemeriksaanfisik TTV normal, ALT, AST meningkat (>500), hepatosplenomegali.Terapicairan yang tepat:
- a. NaCl 0,9%
  - b. D 5%
  - c. Manitol
  - d. D 10%
100. Anaklaki – lakikejang 2x, diselingifasesadar. Pasienpunyariwayat epilepsy... Terapi yang paling tepat :
- a. Diazepam iv
  - b. Diazepam im
  - c. Fenobarbital
  - d. Fenitoin
101. Seorang ibu mengantar bayinya yang berumur 1 bulan untuk dilakukan imunisasi, sedangkan bayi tersebut telah mendapatkan imunisasi BCG dan polio. Imunisasi apakah yang akan diberikan dokter untuk bayi tersebut?
- a. Campak
  - b. Hepatitis B
  - c. MMR
  - d. HIB
  - e. DPT
102. Seorang pasien perempuan 35 tahun diantar oleh ibunya dengan keluhan tidak sadarkan diri setelah sebelumnya berolahraga selama 30 menit. Pasien mempunyai riwayat DM sejak 7 tahun yang lalu dan secara teratur mengkonsumsi glibenclamid. Saat ini kondisi pasien koma, tensi sukar diukur, RR 22x/menit, LED 30, hematokrit 34%, Hb 9, Leukosit 1300cmm, glukosa sewaktu 50 g/dl. Kondisi pasien saat ini:
- a. Syok hipoglikemia
  - b. Alkalosis...
  - c. Ketoasidosis diabetikum
  - d. Koma diabetikum
  - e. Hiperosmosis

103. Bayi 7 bulan datang dengan diantar oleh ibunya memeriksakan diri ke dokter dengan keluhan mencret lendir dan darah sejak kemarin, mencret 3 kali dengan jumlah 1-2 sendok. Tidak ditemukan perdarahan ditempat lain. Sudah sejak usia 2 bulan mengkonsumsi susu formula dan sejak usia 6 bulan mengkonsumsi makanan pendamping asi. Tidak ada riwayat alergi susu formula. Pemeriksaan fisik, Nampak aktif, mata tidak cowong tidak lemas, pada perabaan perut lemas, bising usus normal.

- a. Diare basiler
- b. Diare ameboid
- c. Invaginasi
- d. Hisprung disease
- e. ...

104. Pasien wanita usia 17 tahun datang diantar oleh temannya dengan keluhan sesak nafas sejak 1 jam yang lalu. Pasien sudah sering kambuh apabila setelah melakukan olahraga disekolahnya. Pemeriksaan fisik TD 110/70, RR 42 x/menit, nadi 100x/menit. Terapi utama yang diberikan:

- a. Iprapropium bromide inhalasi...
- b. Aminophilin bolus 2 cc/kgBB dengan infuse NACL.....
- c. Budesonide inhalasi...
- d. ...
- e. ....

105. Seorang dokter puskesmas akan melakukan penelitian tentang tingkat kepatuhan pasien tuberculosis dengan jarak tempuh rumah dengan pelayanan puskesmas. Dokter tersebut akan mengambil kondisi pasien yang telah menyelesaikan pengobatan dan pasien yang drop out. Dokter tersebut akan mendatangi rumah pasien dan mengukur jarak rumah pasien dengan puskesmas. penelitian apa yang sesuai?

- a. ...
- b. Eksperimental
- c. cohort
- d. cross sectional
- e. case control

106. Seorang laki-laki meninggal saat mengikuti latihan di klub renangnya. Pada pemeriksaannya didapatkan wash washer women, dan cautis anserine, tidak ditemukan bintik perdarahan, darah gelap dan encer. Penyebab kematian?

- a. Asfiksia
- b. Tenggelam
- c. Vagal reflex
- d. Cadaveric spasme
- e. ....

107. Pasien perempuan 17 tahun dibawa oleh orangtuanya berobat ke puskesmas karena gangguan jiwa, sering marah-marah dan mengamuk sejak 4 minggu yang lalu. Tiga hari ini pasien mengkonsumsi obat dan pasien mengalami mata membelalak, mendelik serta leher kaku ke samping, karena orang tuanya khawatir pasien di antar ke puskesmas kembali, dilakukan perawatan dan akhirnya sembuh. Setelah sembuh pasien tidak mau mengkonsumsi obatnya kembali. Dinamakan gejala apa mata mendelik, membelalak dan kekakuan leher ke samping?

- a. ...
- b. Rigiditas
- c. Distosia
- d. ....
- e. ....

108. Pasien 6 tahun perempuan diantar oleh ibunya untuk berobat dengan keluhan nyeri pada kemaluan, keputihan dan gatal pada kemaluannya sudah sejak sehari ini. Pada beberapa hari sebelumnya ibu pasien menceritakan pada anaknya sering terbangun pada malam hari dan menggaruk-garuk pantatnya, saat itu ibu pasien juga pernah melihat adanya benda berwarna putih kecil seperti parutan kelapa di sekitar pantat anaknya. Apa yang melatarbelakangi keluhan pasien?

- a. Tidak didapatkan hubungan antara vaginitis dengan penyakit anus pada pasien.
- b. Migrasi yang terjadi akibat garukan dari pantat/anus ke vagina yang menyebabkan vaginitis.
- c. ....
- d. ....

e. ...

109. Dilaporkan terdapat pesawat jatuh dengan 100 penumpang. Tim DVI melakukan penelusuran dan didapatkan bangkai-bangkai pesawat serta adanya para korban yang bergelimpangan sangat banyak. Sudah terdapat banyak sanak keluarga yang ikut membantu dan mencari anggota keluarga mereka.

a. TKP-postmortem-antemortem-....-..... lupa..

b. TKP-

c. TKP-

d. TKP-

e. TKP-

110. Pasien laki-laki 45 tahun post KLL dengan fraktur maxilloaxial injury, dimana setengah rahang bawahnya hilang. Pasien mengalami penurunan kesadaran, sesak nafas, dimana suara nafasnya seperti orang berkumur kemudian dilakukan tindakan suction pada pasien. Pemeriksaan TD 90/50, RR 48 kali/mnit, **nadi 64 x/menit**, dengan pemberian oksigen sungkup 10L/menit, terdapat ronkhi basah kasar. Apabila tidak dilakukan penatalaksanaan apa yang akan terjadi?

a. Hipoksia

b. Hiperbarbia

c. TD menurun drastis

d. Henti jantung

e. ....

111. Bayi usia 11 hari, datang dengan kluhan mata merah. Dari pemeriksaan mata didapatkan edema palpebra, sekret purulen, konjungtiva merah. Pemeriksaan sekret didapatkan bakteri diplokokus gram negatif. Diagnosa pada kasus tersebut adalah...

a. konjungtivitis klamidia

b. konjungtivitis verna

c. konjungtivitis alergika

d. ...

e. ...

112. seorang wanita mengeluh mata kanan nyeri cekot-cekot, berair. 1 minggu yang lalu didiagnosa katarak oleh dokter dan menolak untuk dilakukan operasi katarak, dari pemeriksaan fisik terdapat kornea bengkak, coa dangkal, injeksi konjungtiva, lensa keruh tidak padat. Yang harus dilakukan adalah...
- a. rujuk ke spesialis mata untuk dilakukan trabekulektomi
  - b. tetes mata timolol dan analgetik
  - c. tetes mata acetazolamid
  - d. rujuk ke spesialis mata untuk dilakukan operasi iridektomi
  - e. rujuk ke spesialis mata untuk dilakukan operasi katarak
113. seorang laki-laki 26 tahun datang ke IGD dengan mengeluh sesak. Pasien juga batuk dan demam sejak 3 hari. Sebelumnya pasien pernah dinyatakan positif HIV, berat badan menurun cepat. Diagnosa yang mungkin pada pasien tersebut adalah...
- a. TB paru
  - b. ...
  - c. carcinoma paru
  - d. ...
  - e. ...
114. Seorang laki-laki usia 44 tahun mengeluh batuk berdahak. Dahak kental berwarna kuning. Riwayat demam, keringat dingin saat malam hari, berat badan pasien menurun drastis. Tetangga pasien juga memiliki riwayat pengobatan batuk lama. Dari pemeriksaan fisik didapatkan fremitus taktil meningkat pada palpasi, pekak pada perkusi, auskultasi pernafasan ronki. Diagnosa kasus tersebut...
- a. TB paru
  - b. Bronkitis
  - c. Pnemonia
  - d. ...
  - e. ...
115. seorang laki-laki usia 50 tahun mengeluh batuk, badan terasa lemah, sering keringat dingin saat malam hari, sebelumnya pasien memiliki riwayat pengobatan TB, namun telah dinyatakan sembuh. Pada pemeriksaan fisik didapatkan fremitus taktil meningkat pada

palpasi, pekak pada perkusi, auskultasi didapatkan ronkhi dan oleh dokter diberikan OAT lini ke 2. Edukasi yang harus disampaikan kepada pasien adalah...

- a. rifampicin dapat menyebabkan gangguan...
- b. Etambutol dapat menyebabkan gangguan keseimbangan ...
- c. Pirazinamid dapat menyebabkan gangguan ...
- d. ...
- e. ...

116. Seorang wanita datang ke klinik dengan keluhan keputihan dan nyeri perut sebelah kiri bawah, pasien memiliki riwayat seksual aktif. Dari pemeriksaan fisik didapatkan nyeri tekan perut kiri. Dan dari pemeriksaan cairan vagina didapatkan gambaran : Gambar -\_\_-!!

- a. Giardiasis
- b. Clamidia
- c. Tricomoniasis
- d. Klebsiella
- e. ...

117. Seorang pria usia 30 tahun datang dengan keluhan nyeri didaerah kemaluannya, keluar darah dari penis, dari pemeriksaan fisik didapatkan testis bengkak dan terdapat gambaran butterfly hematoma. Pasien sebelumnya mengalami kecelakaan ketika mengendarai sepeda motor dan terbentur keras di daerah kemaluannya. Yang terjadi pada pasien tersebut adalah...

- a. ruptur uretra posterior
- b. ruptur uretra anterior
- c. ruptur testis
- d. ruptur....
- e. torsio testis

118. Seorang pasien akan disuntik antibiotik untuk flek pada parunya oleh seorang dokter. Pasien tidak memiliki riwayat alergi obat sebelumnya. Ketika disuntik, tiba-tiba pasien tidak sadarkan diri, dari pemeriksaan fisik TD: 90 per palpasi, akral dingin. Penanganan awal pada pasien tersebut adalah ...

- a. inj adrenalin 1:1000 i.m
- b. inj adrenalin 1:10.000 i.v
- c. infus R1
- d. pasang O2
- e. ...

119. Seorang wanita usia 27 tahun datang ke RS dikirim oleh bidan puskesmas dengan perdarahan jalan lahir, pasien telah melahirkan 1 jam yang lalu dan plasenta lahir tidak lengkap, dan telah dilakukan manual plasenta tetapi tidak berhasil. Dari pemeriksaan pasien tampak pucat dan lemah, TD: 90/60 mmHg, N:130x/mnt, didapatkan perdarahan intravagina banyak, uterus lemah. Yang harus dilakukan untuk menangani pasien tersebut adalah...

- a. manual plasenta
- b. inj. Uterotonika
- c. Transfusi darah
- d. ...
- e. ...

120. Seorang laki-laki datang ke IGD dengan keluhan sesak sejak 1 hari yang lalu, pasien nampak lemah dari pemeriksaan fisik didapatkan wheezing, ekspirasi memanjang, dari pemeriksaan kadar darah didapatkan PCO<sub>2</sub> menurun, PCO<sub>3</sub>- menurun. Yang terjadi pada pasien tersebut ...

- a. asidosis metabolik
- b. asidosis respiratorik
- c. alkalosis metabolik
- d. alkalosis respiratorik
- e. ...

121 seorang laki-laki, tiba-tiba tidak sadar dan meninggal saat bermain hoki. Perokok berat. Hasil otopsi 75% menunjukkan aterosklerosis pada arteri koroner kiri. Tidak ada trombosis. Hasil uji toksikologi negatif. Kemungkinan penyebab kematian adalah :

- a. deep vein thrombosis
- b. ruptur left illiac aneurysm



- c. arteri thrombosis
- d. A-V fistul
- e. Arteri emboli

122. wanita, 35 tahun, post ditabrak mobil saat menyeberang jalan, kedua kaki sulit digerakkan, BAK sulit, kedua lengan terasa baal. Pemeriksaan yang perlu dilakukan adalah :

- a. Thorax AP
- b. Cervical lateral
- c. Lumbal AP
- d. Thoracolumbal AP
- e. Lumbosacral AP

123. perempuan, usia 20 tahun, hamil, merasa ingin melahirkan sejak kemarin kemudian pergi ke dukun, tetapi tidak lahir-lahir, sehingga hari ini dirujuk ke puskesmas. KU: tampak sakit, kelelahan, TFU 30cm, his 4x dalam 10 menit, 40 detik, relaksasi baik, DJJ 150x/menit. Presentasi kepala, pembukaan 8 cm, kepala Hodge III, teraba selaput ketuban, moulase -. Tindakan :

- a. Infus oksitosin untuk meningkatkan kontraksi uterus
- b. Infus untuk rehidrasi
- c. Observasi kemajuan persalinan
- d. Pemberian antibiotik
- e. Pemberian tokolitik

124. penyebab kondisi diatas adalah :

- a. Distosia ec panggul sempit
- b. Distosia ec hipotonia uteri
- c. Distosia ec hipertonia uteri
- d. Distosia ec kelelahan ibu
- e. Distosis ec CPD

125. laki-laki, keluhan nyeri kaki kiri, post MRS myocard infark. Kaki tampak pucat, dingin, nadi tidak teraba. Penyebab :

- a. deep vein trombosis
- b. ruptur left illiac aneurysm
- c. arteri trombosis

- d. A-V fistul
  - e. Arteri emboli
126. perempuan, G3P2 hamil 28 minggu. Riwayat melahirkan prematur anak pertama dan kedua. Saat ini tidak mules<sup>2</sup>, hanya keluar lendir darah. Tidak ada kontraksi, pembukaan 4 cm. Penyebab kelahiran prematur adalah :
- a. Gx. Pertumbuhan janin
  - b Gx. Placenta
  - c. Gx. Kontraksi uterus
  - d. Gx. Pada serviks
  - e. Gx. Kromosom janin
127. wanita, hamil 8 minggu, mengeluh cepat lelah. Lab : Hb 8 gr/dl, eritrosit hipokrom mikrositer, anisopoikilositosis, lainnya normal. Pemeriksaan lain yang perlu dilakukan :
- a. Kadar Fe
  - b. Diff. Count
  - c. Elektrolit
  - d. Feses
  - e. Urin
128. wanita, obesitas, datang ke dokter untuk menurunkan berat badan. Oleh dokter diberikan obat adrenergik yang bekerja sentral, yaitu :
- a. Amfetamin
  - b. Dopamin
  - c. Metamfetamin
  - d. Efedrin
  - e. Fenilefrin
129. anak laki<sup>2</sup>, mengeluh nyeri lutut kiri dan bengkak. Sebelumnya batuk pilek dan hanya minum obat yang dibeli di warung. Penyebab yang paling sering :
- a. Streptococcus
  - b. Staphylococcus
  - c. Pseudomonas
  - d. Klebsiella
  - e. Escheria

130. seorang laki-laki, mengeluh nyeri di ibu jari kaki kanan saat bangun tidur. Semalam makan kacang tanah dan emping. Tampak hiperemis, edem, panas dan nyeri. Terapi yang diberikan :

- a. Indometacin
- b. Asam salisilat
- c. Allopurinol
- d. Paracetamol
- e. simvastatin

131. Seorang perempuan umur 48 tahun datang ke puskesmas dengan keluhan nyeri pada kedua lutut sejak 3 bulan yg lalu, px juga mengeluh tidak bisa jongkok dari posisi berdiri dan terasa kaku setiap pagi selama 10-15 menit. Dari pemfis didapatkan TD 110/90 N 110x RR 20x, status lokalis sendi bengkak +/+, kemerahan pada sendi -/-. dari penyakit tersebut struktur yang mengalami kelainan adalah :

- a. Meniskus
- b. Otot sekelet
- c. Rawan sendi
- d. Ligamentum
- e. Diskus intervertebralis

132. Perempuan umur 53 tahun datang ke puskesmas dengan keluhan kaku pada kedua tungkai, selain itu penderita juga mengeluh nyeri pada sendi, pada pemfis vs dalam batas normal, penyakit tersebut merupakan penyakit?

- a. Autoimun
- b. Hipoplasia
- c. Keganasan
- d. Granulomatosis
- e. Genetik

133. Wanita umur 30 tahun datang dengan keluhan tidak tahan dingin, juga mengeluh rambut sering rontok, nafsu makan menurun dalam 1 bulan ini BB turun 10 kg dari pemfis TD 140/90 N 48x t 37, mata melotot terutama sebelah kanan, struma diffuse, makroglosi, dari penyakit tsb komplikasi yang paling mungkin adalah :

- a. PPT

- b. Krisis tiroid
  - c. Penyakit jantung tiroid
  - d. Gagal ginjal akut
  - e. Misodema
134. Anak usia 9 tahun datang dengan keluhan kedua tungkai lemas sejak 1 minggu yang lalu, sebelumnya 1 bulan yang lalu px menderita ISPA riwayat imunisasi tidak diketahui, dari pemfis didapatkan VS TD 90/60, N 60-110x, RR 40x, paresis ke empat extremitasnya, reflek tendon (-), sensorik baik. Apakah diagnosis penyakit tsb?
- a. Polio
  - b. GBS
  - c. Ensefalitis virus
  - d. Myastenia geravis
  - e.
135. Pria umur 40 tahun datang ke UGD dengan keluhan sesak sejak 30 menit yang lalu, sesaat setelah bermain futsal. Sebelumnya px mengeluh nyeri dada sebelah kiri merambat ke leher dan lengan kiri, nyeri seperti terhimpit benda berat , dari pemfis didapatkan TD 170/90. N 110x RR 28x t 37,5, CKM 3000, LDL 300, pemeriksaan apa lagi yang perlu dilakukan?
- a. Troponin I
  - b. Troponin T
  - c. AST
  - d. LDH
  - e.
136. Perempuan umur 35 tahun datang dengan keluhan batuk, batuk sejak 3 bulan yg lalu, batuk tidak berdahak, selain itu px mengeluh nafsu makan menurun BB turun 2 kg dalam 1 bulan ini, dari pemfis vs dalam batas normal auskul tasi didapatkan ronkhi + di paru sebelah kanan, dari foto thorax didapatkan gambaran cavitas di pulmo apex dextra. Apakah diagnosa dari penyakit tersebut?
- a. TB paru
  - b. Ca Paru
  - c. Bronkopnumoni

- d. Bronkitis
- e. Pnumonia

137. Seorang anak usia 2 tahun dibawa ke IGD RS oleh orang tuanya karena panas tinggi sejak 4 hari. Satu hari ini panas sudah turun tetapi sang anak belum tampak sehat dan kurang aktif. Beberapa kali pasien muntah-muntah. Kencing terakhir 3 jam yang lalu jumlah sedikit. Pemeriksaan fisik, ku kurang aktif, tidak sianosis, Nadi 130x/menit isi tegangan kurang, RR 30x/menit, suhu  $37,2^{\circ}$  C. TD 90/70 mmHg . Lab Hb 14, Hct 45%, eritosit 4,5 juta, leukosit  $1.600 \text{ sel/mm}^3$ , trombosit 60.000. Apa kemungkinan diagnosa pasien ini?.

- a. Demam Dengue
- b. DHF Chikungunya
- c. DHF grade I
- d. sindrom syok Dengue
- e. Ensefalitis DHF

138. pasien laki-laki usia 52 tahun datang ke klinik dengan keluhan kepala terasa sakit sejak 1 minggu, disertai pegal pada leher. Pasien memiliki riwayat hipertensi sejak 4 tahun yang lalu, tidak pernah kontrol. Ayah pasien memiliki HT. Pemeriksaan fisik TD 160/100 mmHg. Apa edukasi diet pada pasien ini.

- a. diet rendah protein
- b. diet rendah purin
- c. diet rendah garam
- d. diet rendah glukosa
- e. diet rendah karbohidrat

139. pasien laki-laki usia 35 tahun datang dengan keluhan tidak tinggi disertai dengan flue, nyeri telan, nyeri otot, nyeri sendi yang hilang timbul yang dirasakan sejak 1 bulan ini. Keluhan sering hilang timbul walaupun pasien sudah berobat ke dokter. Pada tangan pasien terdapat luka-luka kecil bergaung yang awalnya seperti jerawat. Dari pemeriksaan sel  $\text{CD4}^+$   $52.000 \text{ sel/mm}^3$ . Apa diagnosa pada pasien ini?

- a. HIV (+) fase jendela
- b. HIV (+) fase kronik
- c. HIV (+) fase laten
- d. HIV (+) fase akut

e. AIDS

140. anak usia 1 bulan, datang ke PUSKESMAS untuk imunisasi. Pada pemeriksaan fisik dalam batas normal, tetapi terdapat kelainan bibir sumbing. Riwayat pasien belum mendapat imunisasi. Apa imunisasi yang diberikan kepada anak tersebut?

- a. DPT, BCG, polio
- b. DPT, polio, Hepatitis B
- c. DPT, BCG, Hepatitis B
- d. Polio, BCG, Hepatitis B
- e. Polio, DPT

141. Laki-laki usia 40 tahun datang dengan keluhan kepala terasa berat. Pasien memiliki riwayat DM. Pemeriksaan fisik TD 150/90 mmHg, Lab, Ureum 50, creatinin 1,5, mikroalbuminuria (+). Obat penurun tensi yang tepat pada keadaan di atas adalah

- a. furosemid
- b. Amlodipin
- c. Bisoprolol
- d. Hidralazyn
- e. Captopril

142. Wanita usia 45 tahun diantar ke Puskesmas karena perdaraha hebat pasca melahirkan dan kemudian pasien meninggal. Riwayat persalinan di Dukun. Dinas Kesehatan melakukan Audit ke puskesmas untuk memperoleh keterangan kematian pasien. Tujuan dilakukan audit adalah

- a. Menentukan kesalahan PUSKESMAS
- b. Menghukum dukun yang bersalah
- c. Mencegah agar kejadian tersebut tidak terulang lagi
- d.
- e. Mempersiapkan mutasi pegawai

143. wanita 30 tahun datang dengan keluhan skit kepala sebelah sejak usia 20 tahun. Sakit kepala kadang disebelah kiri kadang berpindah disebelah kanan. Sakit kepala berdenyut selama setengah hari. Sebelum serangan mata sebelah kiri berkunang-kunang selama 25-20 menit. Kadang disertai muntah-muntah. Jika saat serangan pasien tidur dikamar dan mematikan lampu. Apa diagnosa pasien?

- a. Tension type headache
  - b. migrain with aura
  - c. migrain without aura
  - d. trigeminal neuralgia
  - e. cluster type headach
144. pasien laki-laki usia 18 tahun datang dengan keluhan mata berwarna kuning sejak 4 hari disertai mual tetapi tidak muntah. BAK berwarna gelap seperti teh. Sebelumnya pasien mengeluh panas tetapi tidak terlalu tinggi selama 1 minggu. Teman-teman satu kost pasien juga mengalami hal yang sama. Pada pemeriksaan fisik sklera ikterik, berwarna kuning tua, hepar teraba membesar tepi tajam tidak berbenjol-benjol dan yeri tekan. Lab bilirubin total 8,6, SGOT 460, SGPT 520. Apa diagnosa pasien ini?
- a. Sirosis Hepatis
  - b. Hepatitis A Virus
  - c. Hepatitis B Virus
  - d. Hepatitis C Virus
  - e. Hepatitis typosa
145. wanita 25 tahun G<sub>2</sub>P<sub>1</sub>Ab<sub>000</sub> Uk 34 minggu datang ke PUSKESMAS PONEK, karena perdarahan dari jalan lahir terus menerus sejak 2 bulan yang lalu tanpa disertai rasa nyeri. PF dbn, pemeriksaan Obs TFU 27 cm, DJJ 150 x/mnt. Kontraksi Uterus (-). Apa tindakan yang harus dilakukan?
- a. melakukan pemeriksaan dalam
  - b. melakukan pemeriksaan inspekulo
  - c. dirujuk untuk USG
  - d. Siapkan patograf
  - e. Observasi di PUSKESMAS
146. Seorang laki-laki 14 tahun mengeluh sesak nafas. Pada awalnya keluhan sesak hanya dirasakan saat aktivitas berat, namun akhir-akhir ini juga dikeluhkan saat istirahat. Dari pemeriksaan fisik didapatkan RR 44 x/m, nadi 130 x/m, dan suhu 37,3°C, terdapat edema pada kedua kaki dan hepatosplenomegali. Apa diagnosis pada kasus?
- a. Gagal jantung kanan
  - b Gagal jantung kiri

- c. Gagal jantung kongesti
  - d. Lupa
  - e. Lupa
147. Seorang laki-laki 25 tahun didapatkan kejang selama 5 menit 30 menit yang lalu. Pasien sudah tidak sadar sejak 2 hari yang lalu. Tanda meningeal sign (+), reflex oppenheim (+). Apa diagnosis pada kasus?
- a. Lupa
  - b. Meningitis toxoplasma
  - c. Meningitis viral
  - d. Meningitis bakterial
  - e. Lupa
148. Seorang laki-laki berusia kurang lebih 30 tahun ditemukan tewas di kamar kos. Ditemukan lebam mayat berwarna merah keunguan di bagian belakang tubuh dan tidak hilang dengan penekanan. Berapakah perkiraan waktu kematian pada korban?
- a. 0,5 – 2 jam sebelum pemeriksaan
  - b. 2 – 4 jam sebelum pemeriksaan
  - c. 4 – 8 jam sebelum pemeriksaan
  - d. 8 – 24 jam sebelum pemeriksaan
  - e. 24 – 48 jam sebelum pemeriksaan
149. Bagaimana prosedur pelaksanaan tes tuberkulin?
- a. Tuberkulin disuntikkan 0,1 ml intrakutan
  - b. Tuberkulin disuntikkan 0,1 ml subkutan
  - c. Tuberkulin disuntikkan 0,1 ml intramuskuler
  - d. Vaksinasi BCG intrakutan
  - e. Vaksinasi BCG intramuskuler
150. Seorang bayi berusia 5 hari sebelumnya lahir di dukun dengan riwayat ketuban pecah dini 9 jam sebelum lahir. Keadaan bayi sadar, kesadaran komposmentis, demam, dan rewel. Darimana port de 'entre infeksi pada bayi?
- a. Lupa
  - b. Lupa
  - c. Bayi meminum air ketuban yang infeksius dari ibu



- d. Tali pusar tidak dirawat steril
  - e. Lupa
151. Seorang laki-laki 35 tahun berobat di dokter dengan keluhan terdapat lenting yang berisi air di kemaluan, berjumlah banyak, demam nyeri kepala, nyeri, dan sejak 2 hari yang lalu. Pada status venerologi didapatkan makula eritematosa dengan dasar kemerahan dan vesikel multiple. Apa diagnosis pada pasien?
- a. Ulkus molle
  - b. Uulkus durum
  - c. Ulkus venetata
  - d. Lupa
  - e. Fibrogranuloma
152. Seorang wanita 15 tahun, mengeluh banyak bintil-bintil di tubuhnya. Pada status dermatologi, didapatkan banyak papul di pipi, punggung, dan dada, dan terdapat makula hiperpigmentasi. Apa diagnosis pada pasien?
- a. Akne vulgaris
  - b. Akne konglobata
  - c. Erupsi akneiformis
  - d. Akne fisik
  - e. Lupa
153. Seorang anak usia 3 tahun dibawa ke RS karena 3 hari ini menderitadiare, disertai lender dan darah, pxjugamerasamual dan mules. Apakah penyebab penyakit tersebut?
- a. (gambar telur cacing....)
  - b. Campylobacter
  - c. Streptococcus
  - d. Enterobius
  - e. ....
154. Seorang wanita usia 28 tahun mengeluh nyeri pada kemaluan dan rasa mnyeriterbakasetelah kencing, keluhan muncul setelah melakukan aktivitas seksual. Ditemukan discharge pada MUE berwarna putih tidak berbau, apakah penyebab penyakit tersebut?
- a. Treponema pallidum
  - b. Neisseria gonorrhoea

- c. *Trichomonas vaginalis*
  - d. *Candida albicans*
  - e. ....
155. Seorang pasien laki-laki usia 10 tahun, dibawa ke IGD RS karena demam tinggi 4 hari yang lalu, disertai bintik kemerahan dan kemerahan pada gusida dan lengan atas. Vitas Sign Dbn. AT : 50.000, AL : 8.000, Hb : 9,1. Penatalaksanaan yang tepat adalah...
- a. Rehidrasida dan transfuse plasma
  - b. Transfuse trombosit dan antibiotik
  - c. Pemberian kortikosteroid dan antibiotik
  - d. Pemberian epinefrin dan antibiotik
  - e. Rehidrasida dan transfuse trombosit
156. Seorang pasien laki-laki 35 tahun dibawa ke IGD RS karena sesak, batuk lama 1 bulan, BB menurun, nafsu makan menurun, keluar keringat dingin pada malam hari, telah mengalami pengobatan batuk lama dan pernah sembuh. Apakah edukasi yang akan diberikan oleh dokter?
- a. Etambutol dapat menyebabkan gangguan keseimbangan
  - b. Streptomisin dapat menyebabkan gangguan penglihatan
  - c. Prazinamid dapat menyebabkan kencing merah
  - d. Isoniazid dapat menyebabkan gangguan pendengaran
  - e. ....
157. Seorang pasien dengan keluhan batuk lama sejak 2 bulan yang lalu, dengan penurunan BB, nafsu makan menurun, keringat dingin pada malam hari, SPS -/+/. Dokter ingin menentukan evidence apakah pemeriksaan penunjang sudah sesuai atau tidak. Apakah artikel yang diperlukan?
- a. Penelitian klinis
  - b. Diagnosis
  - c. Prognosis
  - d. Terapi
  - e. Harm
158. Seorang wanita 30 tahun, datang ke puskesmas dengan keluhan nyeri pada telinga sebelah kiri disertai kesulitan menutup mata sebelah kiri.

Pasienjugamengeluahkansulitmenahan air di dalammulut. Pasienjugamengalamidemam, nyerimenelan, danmual. Diagnosis yang sesuai ?

- a. Meniere disesase
- b. Myasthenia gravis
- c. Trigeminal neuralgia
- d. Monoparese diabetic
- e. Peripheral facial paralysis

159. Seorangwanita, 46 tahun, dating kepoliklinikdengankeluhanterdapatbenjolan di leherbagiandepansebelahkirisejak 20 tahun yang lalu. Tidakadaketuhan lain. Padapmrxfisikdidapatkanbenjolan di leherdepansebelahkiri yang ikutbergeraksaatmenelan, permukaan rata, ukuran 4x3x3 cm<sup>3</sup> permukaan rata, konsistyskenyal, nyeritekan (-).

Diagnosis yang sesuai?

- a. Struma noduler
- b. Grave disease
- c. Struma endemic
- d. Catiroid
- e. Hashimoto disease

160. Pri, 30 tahun dating kepoliklinikdengankeluhankulitkeringdangerseringgatal-gatal. Pasienjugamengeluahkansinyaseringberdraahdanlidahnyaakotor. Apakah vitamin yang kurang?

161. Wanita 26 tahun, saatinihamil 12 minggu. Pasienadalahrujukandaribidanganlentingberisicairansejak 2 hari yang lalu. Lentingawalnya di badankemudianmenyebarkelengandantungkai. Pasienjugamengeluahdemamdanbadanterasatidakenak.

Padapmrxdidapatkanvesikeldengandasareritematoussepertitetasanembunpadakelopakmawar, erosi, krusta, multiperdiskret. Tata laksana yang tepatadalah ?

- a. Krim acyclovir 3x1
- b. Acyclovir tablet 5x800 mg selama 7 hari
- c. Amoksisilin 3x500 mg selama 5 hari
- d. Valasiklovir 2x400 mg selama 5 hari
- e. Clindamisin 3x300 mg + bedaksalisil

162. Seorang pria usia 59 tahun, datang kedokter umum dengan keluhan sesak nafas dan bengkak pada tungkai sejak 1 minggu yang lalu. Riwayat hipertensi (+) selama 10 tahun dan tidak rutin berobat. Pada pemeriksaan fisik didapatkan TD 210/100 mmHg, nadi 80x/mnt, RR 20 x/mnt, jantung didapatkan gallop, tidak ada ascites dan pitting edema pada tungkai. Yang harus dikatakan oleh dokter kepada pasien saat itu adalah?
- Pasien harus segera dirujuk
  - Pasien harus segera minum obat anti HT
  - Kondisi pasien saat ini adalah krisis hipertensi
  - Pasien harus segera melakukan pemeriksaan penunjang
  - Pasien seharusnya tidak membiarkan TD nyat tidak terkontrol
163. Wanita, 30 tahun datang ke PKM untuk kontrol rutin. Pasien saat ini sedang menjalani pengobatan TB. Pada pemeriksaan fisik didapatkan icterus, TD 120/80, Nadi 80x/mnt, RR 20 x/mnt, suhu 37. Pasien tidak mengonsumsi obat lain selain obat TBC. Tindakan yang harus dilakukan adalah?
- Hentikan INH
  - Hentikan pirazinamid
  - Hentikan etambutol
  - Hentikan semua pengobatan
  - Obat TBC tidak perlu dihentikan dan pasien harus terus dipantau
164. Wanita .... Tahun datang ke poliklinik dengan keluhan pandangan kabur sejak 2 bulan yang lalu. Pasien menderita DM selama 10 tahun. Pada pemeriksaan retina didapatkan wood blood spot. Penyebab yang mungkin adalah?
- Mikro trauma retina
  - Mikroaneurisma kapiler retina
  - Terbentuknya neovaskularisasi
  - Iskemik retina akibat oklusi perifer
  - Peningkatan permeabilitas retina
165. Pria datang dengan keluhan pandangan kurang sejak 1 bulan yang lalu. Pada pemeriksaan didapatkan pertumbuhan fibrovaskuler pada lengkung bawah bagian nasal bentuk segitiga dengan puncak di center kornea, epitel menipis. Diagnosis ....
- Karsinoma sel skuamosa

- b. ....
- c. ....
- d. Pterigium
- e. Keratitis

166. pasien datang dengan keluhan demam dan badan terasa tidak enak..... Pada pemeriksaan lab didapatkan Hb 10,5, eritrosit 5.000.000, leukosit 5.600, ureum 80, kreatinin 2,3. Pada pemeriksaan darah tebekaldi didapatkan plasmodium falciparum fase ring trofozoit. Menurut guideline WHO, tatalaksana yang tepat adalah...

- a. artesunat - amodiakuin injeksi + primaquine oral
- b. piperakuin injeksi + doksisisiklin injeksi
- c. kina injeksi + doksisisiklin
- d. klorokuin obatanggal
- e. kina + klorokuin

167. Seorang pria 30 tahun datang dengan keluhan terdapat bercak kemerahan pada lengan tungkai, gatal (-), riwayat alergi (-). Pada pemeriksaan fisik didapatkan eritema sapa pada kedua siku, lutut, dan tungkai bawah, ukuran lentikuler sampai plakat, bentuk tidak teratur, skuam kasar dan berlapis di atasnya. Diagnosis yang sesuai adalah

- a. Lupus eritematosus
- b. Psoriasis
- c. Pitiriasis rosea
- d. Eritroderma
- e. Vitiligo

168. Seorang wanita 21 tahun jatuh dari tangga. Kemudian pasien pergi ke dokter. Kemudian saat pemeriksaan didapatkan adanya hilangnya penglihatan. Pada pemeriksaan bagian frontal tidak didapatkan adanya kelainan. pemeriksaan yang mungkin dilakukan untuk membantu menegakkan diagnosa...

- a. Kampus visi
- b. tonografi
- c. Funduskopi

d. D.

e. E.

169. Wanita umur 23 tahun, g1p0a0 dengan usia kehamilan 40 minggu pembukaan 4, dl dll normal. Dengan his 2 tiap 4 detik. Berapa jam lagi kita ,melakukan observasi...

a. A.1 jam kemudian

b. B.2 jam kemudian

c. C. 3 jam setelahnya

d. D. 4 jam setelahnya

e. E. 5 jam setelahnya

170. Ibu umur 50 tahun, sering kencing, bb turun, nafsu makan tetap. Dengan luka di kakinya 5g jarang sembuh...pemeriksaan apa yang paling tepat kita lakukan pertama kali

a. A. Gdp gda

b. B.gdp gd2pp

c. C.gdp hba1c

d. D. Gds gda

e. E. Gds gdp

171. Seorang pria 40 thun mengalami kclakkan. Nyeri dada di kanan. Didapatkan luka kecil pada dada kanan.pasien mengaku sesak dan sakit didqda kanan. Diagnosa..

a. A. Tension pneomotoraks

b. B. Hematoraks

c. C. Efusi pleura

d. D. Ateletaksis

e. E.kontusio musculorum

172. Pasien mebgeluh telinga kanannya sakit. Lama kelaamnan pasien mengalami kelemahan pada wajah sebelah kanan dan nyeri tekan tragus. Pem sinus dbn. Pasien mengalami...

- a. A. Meningitis
- b. B. Otitis media akut
- c. C. otitis eksterna
- d. D. Sinusitis
- e. E. Rhinitis

173. Pasien punya riwayat sakit jantung, skarang tidak ada keluhan, namun sering menrasa sesak saat naik tangga. Pasien ingi n tahu apakan bisa mengalami jantung koroner. Pemeriksaan nya...

- a. A. Ldl hdl
- b. B. Tg hdl
- c. C. Tg ldl dll

174. Disuatu daerah terjadi longsor yang menewaskan beberapa orang anak dan remaja. Jika ditemukan mayat dengan gigi sejumlah 30..kisaran umurnya..

- a. A. 17-25
- b. B. 14.17
- c. C. 10-14
- d. D. 8-12
- e. E. 6-8

175. Seorang Artis ingin tambah putih, konsul dokter ingin suntik, dokter kemberikanjalan agar mencari cara lain karena tidak ada indikasi suntik. Metode yang dijalankan pasien termasuk langkah...

- a. A. Dokter sugest
- b. B. Pasien sugest
- c. c. Other solution
- d. D. Konsultasi bersama

176. Pasien anak kecil 10 tahun, sering renang. Mengeluh telinga sakit, membantimpani merah...obat pilihankausa5if.

- a. A. Amox
- b. B. Paraset
- c. C. Deksa
- d. D. Ranit
- e. E,

177. pasien datang dengan keluhan Hidung gusi verdarah kira2 diagnosa.

- a. A. Itp
- b. B. Talasemia dll
- c. C. Lupa2
- d. ...
- e. ...

178. Orang 68 tahundatangke UGD keluhanesaksejak 3 hari yang lalu, batukberdahaksejak 2 minggu yang lalu, Keadaanlemah, nafsumakanmenurun. Vital sign TD: 130/80 mm/hg Nadi 80x/menit tax 37,8<sup>0</sup>C pemeriksaanFisik :nafascupinghidung, retraksiototsternokleidomastoideus, barrel chest, hipersonor, retraksi intercostal, bronchovesiculermenjauh. Fotothorax : Diameter AP menngkat, Sudutcostophrenicuslancip, hiperlucent, CTR meningkat.Apadiagnosa yang tepat ?

- a. AbsesParu
- b. Pneumonia
- c. PPOK Eksaserbasiakut
- d. Status asmatikus
- e. Bronchitis Kronis

179. Orang 68 tahundatangke UGD keluhanesaksejak 3 hari yang lalu, batukberdahaksejak 2 minggu yang lalu, Keadaanlemah, nafsumakanmenurun. Vital sign TD: 130/80 mm/hg Nadi 80x/menit tax 37,8<sup>0</sup>C pemeriksaanFisik :nafascupinghidung,



retraksi otot sternokleidomastoideus, barrel chest, hipersonor, retraksi intercostal, bronchovesicular menjauh. Fotothorax : Diameter AP meningkat, Sudut costophrenicus lancip, hiperlucent, CTR meningkat. Manajemen terapi awal yang tepat ?

- a. Oksigenasi + kortikosteroid inhalasi
- b. Oksigenasi + beta antagonis inhalasi
- c. Oksigenasi + Antileukotrien oral
- d. Oksigenasi + Methylxantin oral
- e. Oksigenasi + kortikosteroid oral

180. Pasien 28 tahun nyeri tumpul pada pinggang kanan bawah. Pemeriksaan fisik Td: 120/80 mmHg, nadi 100<sup>x</sup>/menit RR: 20x/menit T<sub>ax</sub>: 37,0<sup>o</sup>C. Urine Lengkap warnanya kuning, Ph 5,3, eritrosit 3-5/Lp

- a. Asam urat
- b. Kristal kalsium mono fosfat
- c. Magnesium orbinat
- d. Kalsium oksi
- e. ....

181. Anak 4 tahun datang ke UGD datang dengan keluhan sesak sejak 1 hari yang lalu. Pasien pernah mengeluh hal yang sama sejak 3 bulan yang lalu. Pasien hanya berbicara sepengkalimat. Pada pemeriksaan fisik wheezing seluruh lapang paru. Apa diagnosis yang tepat pada keadaan di atas ?

- a. Asma episodic jarang
- b. Asma episodic sering
- c. Asma persisten
- d. Status asthmaticus
- e. Asma berat

182. Wanita usia 23 tahun datang dengan keluhan berdebar sejak 3 hari yang lalu. Pasien juga mengeluh sering berkeringat walaupun tidak beraktifitas, nafsu makan meningkat tetapi berat badan tidak pernah naik pemeriksaan fisik didapatkan tensi 130/80x menit nadi 100x menit T<sub>ax</sub> 37<sup>o</sup>C ditemukan eksoftalmos dan tremor

- a. Apakah terapi yang tepat pada keadaan di atas

- b. Bedah
- c. Pro tiourasil
- d. Iodin

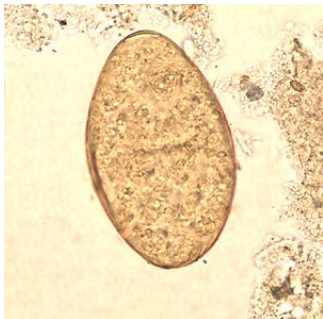
183. Seorang ibu membawa anaknya ke UGD, anaknya berusia 6 bulan dengan keluhan badannya kuning. Tidak ada demam, tidak mual dan muntah. Badan dan sclera icteric. Hasil laboratorium hb: 9 gr/dl, bilirubin direct 36 mg/dl, bilirubin in direct 180 mg dl. Diagnose yang tepat

- a. Anemia hemolytic
- b. Thalassemia
- c. Anemia aplastic
- d. Hemophilia
- e. Hepatitis

184. Perempuan 42 tahun datang dengan keluhan, Diare cair 5x sehari, pasien juga merasakan mual dan nyeri pada uluhati.

Pasien mengaku suka makan sayuran mentah sebagai lalapan.

Pada pemeriksaan feses didapatkan telur besar yang beroperkulum. gambar sebagai berikut :



Diagnosis untuk penyakit ini adalah : . . .

- a. Enteritis
- b. Fasciola hepatica
- c. Ankilostomiasis
- d. Strongiloidiasis
- e. Fasciolopsis buski

185. Seorang pria berusia 35 tahun, didiagnosis menderita hemoroid eksterna stadium III. Seminggu ini mengalami pendarahan dari duburnya, merasa lemah badan, dan sering pusing. Hasil pemeriksaan laboratorium menunjukkan HB 6 g/dl, MCV 71 fl,

MCH 23 pg, LED 50 mm/jam, PCV 18 %, leukosit 12.000 sel/mm, trombosit 350.000.

Diagnose pasien ini adalah ?

- a. Anemia aplastic
- b. Anemia megaloblastik
- c. Anemia defisiensi besi
- d. Anemia displastik
- e. Anemia hemolitik

186. Seorang Wanita didiagnosa TB dan telah menerima pengobatan selama 2 bulanan mengalami nyeri pada pergelangan tangan. Obat apa yang kira-kira berpengaruh :

- a. Rifampicin
- b. Pirazinamid
- c. Isoniazid
- d. Streptomycin
- e. etambutol

187. Laki-laki 50 tahun datang ke UGD dengan demam dan luka di telapak kaki kanan karena tertusuk paku 2 minggu yang lalu. Luka melebar hingga ke punggung kaki, berbau busuk, tetapi pasien tidak nyeri. Pasien menderita DM dan tidak berobat teratur. Hasil pemeriksaan TD : 150/80, N : 110X, Temp : 38 C, RR : 22X, GDA : 450. Obat yang tepat untuk pasien :

- a. Sulfonilurea
- b. Acarbose
- c. Biguanide
- d. Thiazolidinidiones
- e. Insulin

188. Seorang bayi laki-laki berusia 6 bulan dengan gizi cukup dibawa ke UGD karena berak darah dan perut membesar sejak 2 hari yang lalu. Pemeriksaan radiologis pertama yang harus dilakukan adalah ...

- a. Foto polos abdomen 3 posisi
- b. USG abdomen
- c. Color in loop
- d. CT scan abdomen

- e. kolonskopi
189. Seorang anak berusia 20 bulan mengalami muntaber 10 kali, turgor menurun, mulut kering, cekung dan nadi meningkat. Keadaan plasma pasien kemungkinan mengalami ...
- a. Penurunan viskositas plasma
  - b. Peningkatan viskositas plasma
  - c. Tidak terjadi perubahan viskositas
  - d. Penurunan viskositas dan tekanan osmotik
  - e. Tidak terjadi perubahan viskositas dan tekanan osmotik
190. Seorang bayi berusia 2 bulan dibawa ke UGD, dengan keluhan perut kembung, muntah, dan tidak buang air besar sejak 4 hari yang lalu. Ada riwayat diare menyemprot. Pada anamnesis ditemukan pergerakan mekonium yang lambat dan obstipasi yang berulang. Mana diagnosis paling tepat?
- a. Intususepsi
  - b. Diare akut
  - c. Enterokolitis
  - d. Penyakit Hirschsprung
  - e. Colitis ulseratif
191. Seorang bayi perempuan berusia 9 bulan dibawa ke UGD dengan keluhan sering buang air besar berdarah dan berlendir. Sehari sebelumnya bayi nampak gelisah dan melingking, hal ini terjadi berulang-ulang. Tidak ada demam sebelumnya. Pada pemeriksaan ditemukan massa di epigastrium dan tidak ada portio-like appearance pada colok dubur. Manakah diagnosis yang paling tepat?
- a. Disentri amoeba
  - b. Intususepsi
  - c. Hemoroid
  - d. Colitis ulseratif
  - e. Perforated meckel's diverticulum
192. Seorang laki-laki berusia 20 tahun dibawa UGD rumah sakit dengan riwayat kecelakaan terjatuh dari sepeda motor. Kondisi saat datang dalam keadaan sianotik. Pada pemeriksaan klinik didapatkan jejas pada dinding dada dengan pengembangan dinding

- dada yang tidak simetris disertai suara nafas yang hilang pada satu sisi. Dari temuan klinis ini, diagnosis kerja yang mungkin adalah ...
- a. Kontusio muskulorum torakal
  - b. Hematoraks
  - c. Kontusio pulmonum
  - d. Pneumotoraks simple disertai fraktur kosta
  - e. Pneumotoraks tension
193. Seorang anak laki-laki berusia 11 tahun datang dengan keluhan gatal-gatak di tangan, badan dan genitalia sejak 1 bulan terakhir. Gatal terutama terjadi pada malam hari. Teman-temannya juga mengalami keadaan yang sama. Diagnosis kelainan ini adalah ...
- a. Prurigo herba
  - b. Scabies
  - c. Pedikulosis korporis
  - d. Gigitan serangga
  - e. Dermatitits alergi
194. Kumang yang tersering menjadi penyebab ineksi saluran kemih adalah ...
- a. Proteus mirabilis
  - b. Klebsiella
  - c. Escherichia coli
  - d. Pseudomonas
  - e. Staphylococcus saprophyticus
195. Seorang pria mengeluh selangkangan kirinya terasa tertarik. Rekam medis menemukan adanya kelainan kantong cacing. Kelainan pada struktur apakah yang dimaksud?
- a. M. kremaster
  - b. Epididimis
  - c. Pleksus pampiniformis
  - d. Tunika vaginalis
  - e. Fasia spermatika
196. Seorang anak berusia 10 tahun sering bengong dan tiba-tiba mengalami kejang sampai 5-10 detik. Hal ini sering kali terjadi di rumah, tanpa demam. Pada pemeriksaan fisik tidak

ditemukan adanya kelainan. Pemeriksaan penunjang apa yang akan anda anjurkan untuk bisa mendiagnosis?

- a. EEG
- b. MRI
- c. CT scan
- d. Rontgen kepala
- e. Tes laboratorium darah rutin

197. Seorang pasien mengalami jatuh dan terjadi fraktur di collum chirurgicum humeri kanan. Beberapa bulan kemudian, m. deltoideus kanan mengalami atrofi dan tidak sanggup melakukan aduksi lengan. Menurut anda, kemungkinan pasien ini mengalami cedera pada saraf apa?

- a. N. axillaris dextra
- b. N. medianus dextra
- c. N. ulnaris dextra
- d. N. subscapularis dextra
- e. N. pectoralis dextra

198. Seorang pria berusia 45 tahun datang ke rumah sakit dengan keluhan takut, kadang-kadang melihat seperti keranda mayat di depannya, kadang-kadang di dalam hati ada suara “mati kamu, mati kamu” dalam 2 minggu ini sering tidak masuk kerja dan kadang-kadang memengangi istrinya bila rasa takutnya muncul. Tekanan darahnya 130/80 mmGh, denyut nadi 80 kali/menit, frekuensi pernafasan 20 kali/menit, suhu badan 36,7 derajat celcius. Pengobatan yang paling baik adalah ...

- a. Obat antidepresi
- b. Obat anticemas
- c. Obat antipsikotik
- d. TEK (terapi elektrokonvulsi)
- e. psikoterapi

199. Uji laboratorium untuk kelemahan otot panggul dan bahu akibat distrofi otot adalah ...

- a. ALP
- b. Urokinase
- c. Kreatin kinase

- d. Glukokinase
  - e. Kalase
200. Seorang wanita setengah tua menirukan gerakan yang dilakukan laki yang mengejutkannya. Gejala yang dilakukan wanita ini disebut ...
- a. Akoprolalia
  - b. Echolalia
  - c. Ekhopraxia
  - d. Ekhomimia
  - e. palilalia
201. seorang pria berusia 35 tahun mengalami kecelakaan lalu lintas 5 jam yang lalu, sekarang kesadarannya menurun. CGS: E; dengan nyeri, M: menekuk, V: mengerang. Refleks patologis (+). Pemeriksaan apa yang diperlukan?
- a. Laboratorium darah rutin
  - b. Rontgen torakolumbal
  - c. CT scan
  - d. MRI
  - e. mielografi
202. di bawah ini yang termasuk teknik untuk memeriksa adalah darah yang telah bercampur dengan cairan serebrospinal pada fraktur basis kranii adalah ...
- a. brill hematoma
  - b. battle's sign
  - c. raccon eyes
  - d. meningeal sign
  - e. halo sign
203. seorang pria berusia 27 tahun datang ke UGD kerana mengalami kecelakaan lalu lintas. Ia melakukan gerakan menarika anggota badan bila dirangsang. Ia mengeluarkan suara tidak jelas, dan tidak dapat membuka mata mekipun dirangsang. Berapa CGS-nya?
- a. 8
  - b. 9
  - c. 6
  - d. 7

- e. 5
204. Sampah juga dapat mempengaruhi mutu air tanah. Untuk menghindari kontaminasi pada air tanah, bagaimana cara pengolahannya?
- a. Seepage pit
  - b. Cesspool
  - c. Septic tank
  - d. Composting
  - e. Dibuang ke laut
205. Pencemaran air dapat menimbulkan berbagai macam penyakit. Apa contoh penyakit tidak menular yang dapat disebabkan oleh pencemaran air?
- a. Hepatitis A
  - b. Kolera
  - c. Tifus abdominalis
  - d. Skabies
  - e. Keracunan pestisida
206. Di bawah ini adalah termasuk penyakit-penyakit yang diamati untuk sistem kewaspadaan dini KLB, kecuali ...
- a. Diare
  - b. DBD
  - c. Difteri
  - d. Varisela
  - e. Acute flaccid paralysis (AFP)
207. Seorang pasien wanita dewasa mempunyai berat badan 40 kg dengan tinggi badan 160 cm. maka status gizinya adalah ...
- a. Gizi cukup
  - b. Gizi kurang
  - c. Gizi buruk
  - d. Gizi lebih
  - e. Obesitas
208. Salah satu faktor penyebab obesitas adalah ...
- a. Beban kerja utama



- b. Beban kerja tambahan
- c. Toksin yang termakan
- d. Toksin yang terserap
- e. Toksin yang terhirup