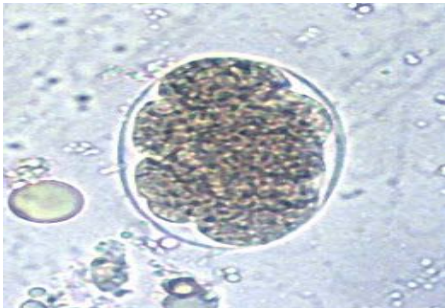

SOAL TRY OUT REGIO SOLO BATCH I / 11 JANUARI 2014

INTERNA

1. Laki-laki usia 35 tahun datang dengan keluhan mata kuning sejak 1 minggu yang lalu, nyeri pada perut kanan atas, kencing seperti teh. Sekitar 2 hari yang lalu pasien juga mengeluhkan mual muntah. Pada pemeriksaan fisik didapatkan hepatomegali, permukaan rata, nyeri tekan (+). Morfologi penyebab penyakit tersebut ialah ....
2. Laki-laki usia 26 tahun, sehari-hari bekerja di kebun kopi, datang dengan keluhan badan lemas, pada pemeriksaan didapatkan konjungtiva pucat, dari pemeriksaan feses mikroskopis tampak bentukan oval dinding tipis transparan berupa morulla.



Diagnosis kasus tersebut adalah ....

- a. Askariasis
  - b. Ankilostomiasis
  - c. ...
3. Perempuan usia 30 tahun datang dengan keluhan demam menggigil. Pada pemeriksaan apusan didapatkan gametosit berbentuk pisang dengan cincin bervariasi. Diagnosis ....
    - a. Malaria ovale
    - b. Malaria vivax
    - c. Malaria falciparum
    - d. Malaria malariae
    - e. ...
  4. Laki-laki 25 tahun datang dengan keluhan demam sejak 1 minggu SMRS. Sekitar 2 bulan yang lalu pasien sempat didiagnosis menderita demam typhoid. Saat ini dari hasil pemeriksaan Tes Widal didapatkan hasil titer O negative, titer H negative, titer Vi 1/160. Kesimpulan hasil pemeriksaan tersebut ialah ....
    - a. Pasien telah mendapatkan kekebalan
    - b. Pasien dalam kondisi sehat
    - c. Pasien sebagai karier

- d. Pasien sedang menderita demam typhoid
  - e. Pasien terinfeksi ulang salmonella
5. Laki-laki 26 tahun didiagnosis menderita DBD, sebelum rawat inap pasien mengeluh badan lemah, demam, mual muntah. Tensi 100/70, nadi 100x/menit, RR 24x/menit, suhu 39,1<sup>0</sup>C. Hasil lab darah didapatkan leukosit 2300, Hb 18, Hct 51, trombosit 90000. Setelah dirawat selama 3 hari, pasien sudah tidak ada keluhan, hasil lab terbaru: leukosit 2300, Hb 13, Hct 39, trombosit 85000. Penatalaksanaan pasien selanjutnya yaitu ....
- a. Pemberian trombosit konsentrat hingga kadarnya normal
  - b. Perawatan suportif hingga hasil lab mencapai batas normal
  - c. Dipulangkan setelah pemberian 9 flas trombosit konsentrat
  - d. Dipulangkan dengan edukasi makan dan minum yang cukup
6. Laki-laki 26 tahun didiagnosis menderita DBD, sebelum rawat inap pasien mengeluh badan lemah, demam, mual muntah. Tensi 100/70, nadi 100x/menit, RR 24x/menit, suhu 39,1<sup>0</sup>C. Hasil lab darah didapatkan leukosit 2300, Hb 18, Hct 51, trombosit 90000. Setelah dirawat selama 3 hari, pasien sudah tidak ada keluhan, hasil lab terbaru: leukosit 2300, Hb 13, Hct 39, trombosit 85000. Penatalaksanaan pasien agar tidak jatuh ke kondisi yang lebih buruk ialah ....
- a. Pemberian antipiretik untuk demamnya
  - b. Pemberian \*\*\*\* untuk keluhan gastrointestinal
  - c. Stabilisasi hemodinamik
  - d. Antivirus untuk mengatasi infeksi
  - e. Antibiotik untuk mengatasi infeksi
7. Laki-laki 35 tahun dengan keluhan nyeri otot terutama otot betis, pada pemeriksaan didapatkan injeksi siliaris, nyeri tekan gastrocnemius. Diagnosisnya ....
- a. Leptospirosis
  - b. Filariasis
  - c. ...
8. Pasien datang dengan keluhan diare 5x/ hari dan muntah 3x/ hari. Pada pemeriksaan didapatkan bakteri bentuk batang gram positif, spora positif. Etiologi kasus tersebut....
- a. E. coli
  - b. ...
  - c. ...

9. Seorang laki-laki 50 tahun datang dengan keluhan sesak terutama malam hari, pasien sering terbangun karena sesak, keluhan membaik apabila tidur dengan 2 bantal. Sesak saat aktivitas (+). Pada pemeriksaan didapatkan TD 180/100, nadi 99x, rr 28x, suhu 36,6<sup>0</sup>, didapatkan splenomegali, peningkatan JVP, bengkak pada kedua ekstremitas. Rontgen thoraks didapatkan pembesaran jantung seperti bentuk sepatu disertai tanda kongesti paru. Diagnosisnya ....
- Penyakit jantung hipertensi
  - Penyakit jantung koroner
  - ...
  - ...
10. Pasien dibawa oleh keluarga karena penurunan kesadaran, riwayat DM (+). Akhir-akhir ini pasien tidak mau makan namun tetap konsumsi obat DM, tatalaksana yang tepat ....
- D40% bolus
  - Dekstran
  - NaCl 0,9%
  - RL
  - ...
11. Wanita 35 tahun hamil 8 minggu mengeluh nyeri punggung kanan menjalar sampai ke pinggang, TD 120/80, nadi 87, rr 20, suhu 37,8. Antibiotik yang tidak dapat diberikan pada pasien ini ialah....
- Ciprofloxacin
  - Amoxicillin
  - Ceftriaxone
  - Imipenem
  - ...
12. Seorang laki laki 40 tahun dtg dg keluhan nyeri perut kanan atas. Keluhan disertai mual tanpa muntah, lemas, dan demam. 2 minggu sebelumnya pasien sempat diare dan ditemukan amoeba di fesesnya. Saat ini dari pf ditemukan undulasi + di kuadran kanan atas. Pilihan pertama obat penyakit tsb di atas adalah
- doxycyclin
  - Fumazilin?
  - metronidazole\*
  - O.....
  - dihydroxy..

13. Seorang wanita 57 th dtg dg keluhan demam dan nyeri perut kanan atas sejak 3 hr yll. Sklera kuning kehijauan. Murphy sign test (+), pf hepar tdk membesar dan rata, tdk berbenjol benjol dan nyeri tekan. Lab bilirubin total 5,7 hb 12, leukosit 22.000, sgot 80 sgpt 85. Diagnosis tsb diatas adl
- A. sirosis
  - B. Cholangitis\*
  - C. Hepatitis A
  - D. ...
  - E. ...
14. Seorang laki laki 18 tahun dtg kel mata berubah menjadi kuning sejak 4 hari terakhir. Disertai mual tanpa muntah, lemas, air seni berwarna seperti teh pekat. Beberapa hari sebelumnya pasien demam tidak terlalu tinggi. keluhan ini juga dirasakan oleh beberapa teman kosnya. Dari pf didapatkan hepar ukuran lmc d 17 cm, licin tidak berbenjol benjol, dan nyeri tekan. Lab. Bilirubin 8,7 Sgot 460 sgpt 520. Diagnosis peny diatas adl
- A. sirosis
  - B. hep A\*
  - C. Hep b
  - D. Hep c
  - E. hepatitis tiphosa
15. Seorang laki laki 36 tahun dtg ke puskesmas dg kel panas tinggi sejak 7 hr yll terutama saat sore atau malam hari. Disertai keluhan mual, lemas, dan susah Bab. Dari Pf didapatkan suhu 38,9 derajat celcius, hr 82x/menit, lidah kotor dan tremor saat dijulurkan. Pemeriksaan serologis yg dianjurkan pd ps tsb adl
- A. Anti HAV
  - B. anti HPV
  - C. IgM anti dengue
  - D. Widal \*
  - E. E....
16. Seorang laki laki 25 tahun dtg dg kel diare berat. Ps adl turis mancanegara. Ps mengaku sakit perut melilit malam harinya setelah sebelumnya meminum minuman di tempat wisata. Ps mengaku tdk tll memperhatikan minuman yg dia minum tsb. Organisme oenyebab penyakit tsb di atas plg sering adl
- A. Escherichia coli\*
  - B.
  - C. Streptococcus aureus

- D. vibrio cholerae
  - E. clostridium casei
17. Seorang perempuan 25 tahun dtg dg keluhan perut kembung sejak 3 hr yll. Keluhan disertai pusing, demam tdk tll tinggi dan mual tdk disertai muntah. Ttv dbn. Dari pf didapatkan nyeri tekan epigastric (+) Obat pilihan pertama untuk mengatasi keluhan ps adalah
- A. domperidon
  - B. ondancentron
  - C. m...(pil KB)
  - D. antasida
  - E. sukralfat
18. Seorang perempuan 70 tahun datang dengan keluhan setelah jatuh dengan posisi menumpu tubuh, saat ini pasien mengeluhkan nyeri panggul dan sulit digerakkan. Dari hasil radiologi dokter mengatakan bahwa pasien mengalami penyakit yang disebabkan hormone yang menyebabkan mudah fraktur. Apa diagnosis pada pasien ini?
- a. Osteomalasia
  - b. Osteoarthritis
  - c. Osteoporosis
  - d. Atritis gout
  - e. Rheumatoid arthritis
19. Seorang laki laki mengeluhkan bengkak pada ibu jari kaki, dari pemeriksaan radiologis didapatkan destruksi ujung distal dengan gambaran rat bites dan pembengkakan jaringan sekitarnya. Diagnosis pada pasien ini adalah?
- a. Osteoarthritis
  - b. Rheumatoid arthritis
  - c. Gout
  - d. Degenerative...
  - e. ....
20. Seorang pasien datang ke dokter karena mengeluh nyeri pada ibu jari kaki, merah, dan membengkak, sebelumnya juga memiliki riwayat kadar asam urat tinggi. Terapi apa yang diberikan?
- a. Kortikosteroid
  - b. Allupurinol

- c. Asetil salisilat
  - d. Indometasin
  - e. Paracetamol
21. Pasien datang mengeluhkan nyeri pinggul, namun mengeluhkan juga adanya nyeri ulu hati. Obat apa yg dipilih untuk diberikan?
- a. Asam mefenamat
  - b. Paracetamol
  - c. Asam salisilat
  - d. ...
  - e. Na diklofenak
22. Seorang pasien datang dengan keluhan mengalami penurunan berat badan 10 kg dalam 3 bulan, pasien juga mengatakan sering haus dan kencing. Hasil pemeriksaan apa yang menunjang?
- a. Gula darah puasa  $\geq 126$
  - b. Gula darah sewaktu  $\geq 140$
  - c. Gula darah 2 jam post prandial  $\geq 126$
  - d. Gula darah sewaktu  $\geq 126$
  - e. Tes toleransi glukosa oral  $> 126$
23. Seorang pasien datang dengan keluhan penurunan berat badan, sering haus dan sering kencing, pemeriksaan apa yang dilakukan kemudian?
- a. GDS
  - b. GDp
  - c. HbA1c
  - d. ...
  - e. ...
24. Seorang pasien datang dengan keluhan penurunan berat badan, sering haus dan sering kencing, didapatkan hasil pemeriksaan GDS= 240, GDP=160. Terapi apa yang diberikan?
- a. Glibenklamid
  - b. Metformin
  - c. Insulin
  - d. Glikazid
  - e. ...

25. Seorang pasien datang dengan keluhan mata kuning dan kulit ikterik, nyeri di perut.....Didapatkan hasil pemeriksaan laboratorium HBsAg (+), IgM anti HAV, IgM anti HBc (-), IgG anti HBc (+). Apakah kesimpulan dari hasil pemeriksaan lab?
- Hep A akut, Hep B akut
  - Hep A kronik, Hep B kronik
  - Hep A kronik, Hep B akut
  - Hep A akut, Hep B pembawa
  - Hep A akut, Hep B kronik
26. Seorang pasien datang dengan keluhan muntah darah dan BAB kehitaman, dalam 3 bulan ini pasien minum jamu untuk mengurangi nyeri pada lututnya. Pasien nyeri ulu hati dan mengurangi sakit dengan mengunyah obat antacid sebelum makan, saat ini TD 90/70, HR 100x/menit. Apa yang terjadi pada pasien ini?
- Varises esophagus
  - Gastritis erosive
  - ...
  - ...
  - ...
27. Pada pasien dengan soal diatas, agar keluhan tidak terjadi lagi, edukasi apa yang harus diberikan?
- Melanjutkan penggunaan antacid
  - Mengganti obat untuk lutut
  - Jangan minum jamu lagi
  - Berikan PPI
  - ...
28. Pada pasien dengan soal di atas, cairan apa yang diberikan?
- Ringer asetat
  - NaCl 0,9 %
  - Dextrose 5%
  - ...
  - ...
29. Pasien datang dengan keluhan berat badan turun, mata menonjol, sering berkeringat, suka dingin, TD: 130/80. Keluhan apa lagi yang mungkin ditemukan?
- Takikardi
  - Hipotensi
  - ...

- d. ...
  - e. ...
30. Seorang wanita 20 tahun datang dengan keluhan mual muntah, badan lemas, mata kuning (-), kulit ikterik (-), tanda2 kelainan hati (-)  
Lab: Amilase= 670, Lipase=340  
Diagnosis:
- a. Cholelithiasis
  - b. Cholesistitis
  - c. Pankreatitis
  - d. Hepatitis
  - e. ..
31. Pada kasus di atas, yang menimbulkan keluhan adalah?
- a. Hiperlipidemia
  - b. Hipokalsemia
  - c. ...
  - d. ...
  - e. ...
32. Pasien mengeluhkan ikterik, dalam 3 bulan ini pasien dalam pengobatan fluoxetin dari dr jiwa, 2 minggu ini pasien mendapat terapi trimetoprim-sulfametoksazol karena keluhan... Hepar dan lien tidak teraba. Apa patomekanisme pada pasien ini?
- a. Efek samping fluoxetin
  - b. Efek samping trimetoprim-sulfametoksazol
  - c. Interaksi obat trimetoprim-sulfametoksazol dan fluoxetin
  - d. ...
  - e. ...
33. Pasien dengan TB 160 dan BB80 datang dengan keluhan merasa badannya sudah terlalu gemuk. Anda akan memberikan obat yang membuat anoreksia sentral
- a. Amfetamin
  - b. Efedrin
  - c. Metemfetamin
  - d. ...
  - e. ...



34. Pasien wanita usia 22 tahun datang dengan keluhan menstruasi berhenti, selain itu pasien juga mengatakan terdapat peningkatan berat badan, bertambah gemuk di bagian perut, dan terdapat *buffalo hump*. Pemeriksaan yang anda sarankan untuk dilakukan adalah?
- Tes supresi deksametason
  - Tes supresi ACTH
  - ...
  - ...
  - ...
35. Pasien 60 tahun datang ke dokter dengan keluhan nyeri pada paha kanan. Pada pemeriksaan radiologi didapatkan penurunan kepadatan tulang. Apakah yang berperan dalam patomekanisme pada pasien ini?
- Kolekalsitriol
  - Deoksikalsitriol
  - Kalsitriol
  - ...
  - ...
36. Seorang wanita 18 tahun datang dengan keluhan, berat badan menurun 10 kg dalam 2 bulan ini. Disertai dengan mudah haus, lapar, dan sering kencing. Tidak ada riwayat hipertensi dan diabetes melitus dalam keluarga. TB 160 BB 80 kg, Dari pemeriksaan gula darah sewaktu didapatkan 218 mg/dl. Diagnosis apakah yang tepat untuk pasien diatas?
- DM Tipe 1
  - DM Tipe 2
  - DM Insipidus
  - DM tipe khusus
  - DM gestasional
37. Seorang pria 45 tahun datang dengan keluhan kencing berwarna hitam, terdapat riwayat habis saja berpergian ke pulau raja ampat, disamping itu juga mengeluh demam, lemah, dari pemeriksaan laboratorium didapatkan AT 50.000, AL 3000, Komplikasi yang mungkin terjadi dari kasus diatas adalah ?
- Malaria A
  - Malaria cerebral
  - Encephalitis
  - Black water fever

- e. Lupa
38. Seorang pria 40 tahun datang diantar oleh supirnya dalam keadaan penurunan kesadaran somnolen, pucat, disamping itu pasien sempat pusing, mual, dan muntah, menurut keterangan supirnya pasien lama didalam mobil dengan keadaan jendela tertutup dan AC menyala dan mesin menyala. Menurut anda diagnosis apakah yang tepat untuk pasien diatas ?
- Keracunan carbon dioksida
  - Keracunan monoksida
  - Keracunan nitrit oksida
  - Keracuann hidrogen
  - Keracunan lupa
39. Seorang pasien usia 20 tahun datang dengan keluhan nyeri sendi simetris, terdapat eritema diwajah, tangan dan kaki dan sariawan mulut, kelainan kulit di wajah nampak jelas di bawah matahari. Pemeriksaan fisik baik, pemeriksaan laboratorium dalam batas normal.  
Apa dignosis yang tepat untuk pasien diatas?
- ITP
  - SLE
  - Eczema
  - Lupa
  - Lupa
40. Seorang pria 35 tahun datang dengan keluhan buang air besar cair kadang-kadang disertai dengan lendir darah, pasien merupakan seorang petani yang sehari-sehari bekerja tidak menggunakan alas kaki, (hasil lab lupa maaf)  
diagnosis apakah yang tepat untuk pasien diatas ?
- Amoeboma
  - Lupa
  - Lupa
  - Lupa
41. Laki-laki 36 tahun, datang dengan keluhan diare 2 hari. 8-10 kali, muntah 6-8 kali, lemas, compos mentis, turgor kulit menurun. TD 90/60, nadi 130x/menit. Hb, leukosit, eritrosit dbn. Ureum 133, creatinin 6,9. Komplikasi yang mungkin terjadi
- Sepsis
  - Syok hipovolemik

- c. Hipokalemia
  - d. Gagal Ginjal Akut
  - e. Asidosis metabolic
42. Wanita 21 tahun datang dengan keluhan lemas sejak 1 minggu yll. Mual, pusing, dan kadang-kadang gemetar. Beberapa hari buang air kecil berwarna merah segar. Dari PF CA (+/+), SI (+/+), lien S1. Hb <10 (lupa tepatnya). Kemungkinan penyebab anemia adalah
- a. Anemia hemolitik
  - b. Anemia aplastik
  - c. Anemia defisiensi besi
  - d. Anemia karena penyakit kronis
  - e. Anemia defisiensi asam folat
43. Laki-laki dewasa akan ke papua 10 hari. Pasien penderita Hipertensi dan gangguan bipolar. Sedang mengonsumsi obat tetrasiklik dan .... profilaksis yang tepat adalah
- a. Kina
  - b. Primakuin
  - c. Klorokuin
  - d. Doksisisiklin
  - e. Lupa pokoknya kombinasi 2 obat
44. Laki-laki penderita DM, BB 95 kg, GDS 285, kolesterol total 335. Obat hiperglikemik oral yang tepat
- 1. Insulin
  - 2. Golongan biguanid
  - 3. Golongan sulfonil urea
  - 4. Golongan alfa glukosidase inhibitor
  - 5. Golongan thiazolidindion
45. Pasien datang dengan keluhan lemah, mual, napsu makan menurun, dan warna urine seperti teh. Saat kecil pasien pernah menderita sakit kuning. Pada saat pemeriksaan sekarang didapatkan HbsAg (+), HbeAg (+), HbcAg (+). Apakah diagnosis pasien ini
- a. Pasien penderita hepatitis B kronis
  - b. Pasien penderita hepatitis B akut yang reaktif
  - c. Pasien pernah menderita hepatitis B
  - d. Pasien penderita hepatitis
  - e. Pasien carier

46. Seorang wanita 66 th datang dengan keluhan kepala pusing yg disertai dengan badan gemetar dan berkeringat banyak. Wanita tersebut mengkonsumsi obat DM. Obat DM apakah yg menyebabkan keluhan yg dialami wanita tersebut?
- Acarbose
  - Miglitol
  - Metformin
  - Tolbutamide
  - Pioglitazone
47. Seorang pria 58 th dengan DM. mengeluhkan nyeri pada tungkai saat beraktivitas. Menghilang dengan istirahat. Pasien bukan seorang perokok. Diagnosis yang mungkin adalah?
- Penyakit vena perifer
  - Penyakit arteri perifer
  - Neuropati diabetic
  - Trombosis vena dalam
  - ...
48. Seorang wanita 65 th datang dengan penurunan kesadaran. Pasien rutin mengkonsumsi obat DM. keadaan pasien mengantuk, badan gemetar dan banyak keluar keringat dingin. Vital sign dalam batas normal. TD 130/90. Penanganan pertama yang dilakukan adalah?
- Pemberian oksigen
  - Infus NaCl 3%
  - Injeksi Diazepam iv
  - Injeksi glukosa iv
  - Pemberian vitamin B complex per oral
49. Seorang pria 40 th mengeluh sering merasa lemah lesu. Riwayat DM dan hipertensi disangkal. Pemeriksaan GDP 97 mg/dL. Glukosa 2 jam PP 170 mg/dL. Apakah diagnosis yang mungkin?
- DM tipe 1
  - DM tipe 2
  - Toleransi Glukosa Terganggu (TGT)
  - Gula Darah Puasa Terganggu (GDPT)

50. Pasien 65 th datang dengan keluhan sering merasa haus, mudah lapar, dan sering kencing. Keluhan sudah dirasakan sejak 1 bulan yang lalu. Hasil pemeriksaan didapatkan GDP 150 mg/dL. HbA1c 7,2%. Pengobatan yang paling tepat diberikan adalah?
- Acarbose
  - Insulin
  - Metformin
  - Glibenklamid
  - Rosiglitazid / Rosiglitazon (??)
51. Pasien 60 th datang untuk control. Pasien menderita DM selama 15 th dan diberikan obat DM glibenklamid, namun tidak pernah minum secara teratur. Hasil pemeriksaan GDP 178 mg/dL. G2PP 266 mg/dL. Kreatinin serum 2,2. Protein urin +3. Terapi yang paling tepat diberikan adalah?
- Sulfonilurea
  - Biguanid
  - Insulin
  - Insulin dikombinasikan dengan obat anti diabetic
  - Non mediakmentosa (diet dan latihan fisik)
52. Pasien datang dengan penurunan kesadaran 3 jam yang lalu. Riwayat DM selama 10 tahun. Rutin mengkonsumsi obat DM yaitu Sulfonilurea dan Metformin. Pemeriksaan penunjang yang pertama dilakukan adalah?
- Darah lengkap
  - Analisa gas darah
  - Keton darah
  - Test fungsi ginjal
  - Glukosa darah sewaktu
53. Pasien datang dengan keluhan mual sejak 2 minggu. Riwayat DM positif sejak 10 tahun. Rutin mengkonsumsi obat DM Sulfonilurea, Metformin dan multivitamin. Hasil pemeriksaan GDS 277 mg/dL. Yang menyebabkan timbulnya keluhan pada pasien tersebut adalah?
- Riwayat DM
  - Kadar glukosa darah sewaktu
  - Sulfonilurea
  - Metformin
  - Multivitamin

54. Seorang laki-laki terjatuh mengalami luka dan perdarahan banyak dan membutuhkan transfusi. Didapatkan dari pemeriksaan darah : reaksi aglutinasi pada anti A dan anti B. Pasien tersebut boleh mendapatkan transfusi apa?
- Golongan darah A, B, dan O
  - Golongan darah A dan O
  - Golongan darah B dan O
  - Golongan darah O
  - Golongan darah AB
55. Pasien wanita usia 45 tahun mengeluhkan sering nyeri perut kanan atas yang dirasakan hilang timbul. Saat ini nyeri terasa setelah datang ke pesta pernikahan. Saat ini pasien sedang menstruasi. Diagnosis pada pasien tersebut:
- Kolesistitis
  - Kolelitiasis
  - .....
56. Pasien wanita usia 45 tahun mengeluhkan sering nyeri perut kanan atas yang dirasakan hilang timbul. Saat ini nyeri terasa setelah datang ke pesta pernikahan. Saat ini pasien sedang menstruasi dan demam. Diagnosis pada pasien tersebut:
- Kolelitiasis
  - Kolesistitis
  - Abses hepar
  - ....
57. Pasien mengeluhkan dada terasa terbakar, mual, sering bersendawa. Keluhan tidak berkurang dengan istirahat dan membaik setelah makan. Diagnosis apa pada pasien ini?
- Infark miokard akut
  - GERD
  - Gastritis
  - ....
58. Soal sama seperti di atas . setelah anda beri terapi PPI tidak membaik. Apa yang anda lakukan?
- Tunggu pengobatan sampai 4 minggu kemudian
  - Rujuk spesialis penyakit dalam
  - Berikan terapi jika ada keluhan
  - ....

59. Pasien mengeluhkan dada terasa terbakar, mual, sering bersendawa. Keluhan tidak berkurang dengan istirahat dan membaik setelah makan. Diberi oleh dokter omeprazol dan domperidon. Apa yang sebaiknya dilakukan?
- Dilanjutkan sampai minggu ke 6
  - Rujuk spesialis penyakit dalam
  - Diberikan jika keluhan berlanjut
  - Terapi dihentikan
60. Pasien laki-laki dibawa ke IGD karena penurunan kesadaran. sebulan sebelumnya pasien mengeluhkan tidak tahan dengan lingkungan karena terasa panas dan sering berdebar2. BB pasien turun 7 kg. Tensi =150/90. N=120x/permenit t=37,5C. 1 tahun sebelumnya pasien meminum obat selama 1 tahun, namun selama 3 bulan pasien tidak meminum obat tersebut . Pada pemeriksaan ditemukan benjolan difus di leher. Apa diagnosis pasien tersebut?
- Hipertiroid
  - Hipotiroid
  - Hiperparatiroid
  - Hipoparatiroid
61. Soal sama seperti diatas. Tindakan apa yang dilakukan pertama kali?
- Beri O2
  - Infuse Nacl 0,9%
  - EKG
  - d. d. USG leher
62. Seorang pasien berusia 17 tahun dibawa ke rumah sakit karena kecelakaan lalu lintas. Terdapat fraktur dan direncanakan akan operasi. Namun, diketahui bahwa pasien tersebut memiliki DM tipe I. Insulin jenis apakah yang harus diberikan sebelum operasi? (opsi lupa)
63. Seorang wanita berusia 50 tahun datang dengan keluhan nyeri pada lutut, TB 160 cm, BB 80 kg. Nyeri dirasakan saat beraktivitas dan hilang dengan istirahat. Dari foto genue didapatkan hasil osteoarthritis grade III. Bagiamanakah gambaran radiologisnya?
- Penyempitan celah sendi (-), Osteofit (-), Deformitas tulang (-)
  - Penyempitan celah sendi (+), osteofit (-), deformitas tulang (-)
  - Penyempitan celah sendi (-), osteofit (+), deformitas tulang (-)
  - Penyempitan celah sendi (+), osteofit (+), deformitas tulang (+)
  - Celah sendi menghilang, osteofit (+), deformitas tulang (+)

**BEDAH + ANESTESI**

1. Seorang pria berusia 50 tahun diantar ke IGD karena kecelakaan lalu lintas 3 jam yang lalu. Terdapat penurunan kesadaran dengan GCS 8 dan fraktur maksilofacialis dengan sebagian rahang bawah yang hilang. Terdapat suara seperti berkumur kemudian dilakukan suction. Pada pemeriksaan fisik didapatkan TD 90/... mmHG, nadi 60x/menit, napas 44x/menit. Juga terdapat ronki basah, akral dingin dan sianosis. Saturasi oksigen 40% dan dipasang sungkup 10L/menit.  
Apa yang paling mungkin terjadi bila pasien tidak segera tertangani?
  - a. Pasien hipoksia
  - b. Pasien hiperkapnea
  - c. TD menurun
  - d. Henti jantung
  - e. ....
  
1. Seorang laki-laki 22 tahun datang ke IGD RSUD setelah tersiram air panas 2 jam yang lalu. Didapatkan luka bakar derajat 2 seluas 30%. Berat badan pasien 70 kg. Akan diberikan resusitasi cairan ringer laktat. Berapa banyak ringer laktat yang harus diberikan pada 8 jam pertama?
  - a. 3200 cc
  - b. 3600 cc
  - c. 4200 cc
  - d. 5000 cc
  
2. Seorang anak laki-laki berusia 2 tahun dibawa ibunya ke puskesmas dengan keluhan skrotum yang besar sebelah. Dari pemeriksaan fisik didapatkan pada skrotum kiri tidak teraba testis. Diagnosis yang paling mungkin adalah :
  - a. Kriptokismus unilateral
  - b. Kriptokismus bilateral
  - c. Testis letak ektopik
  - d. Testis retraktil
  - e. Hernia inguinalis
  
3. Seorang laki-laki 35 tahun dibawa ke IGD setelah mengalami kecelakaan. TD 70 per palpasi HR 140x/menit, RR 24x/menit. Dari prosedur peritoneal lavage tidak didapatkan aspirat darah dari cavum abdomen. TD menjadi 85 per palpasi setelah mendapat infus RL 2 kolf. Hasil rontgen didapatkan fraktur pelvis. Langkah penanganan selanjutnya di IGD adalah :
  - a. Laparotomi eksplorasi



- b. Fiksasi eksternal pelvis
  - c. ORIF pelvis
  - d.
  - e.
4. Seorang perempuan 70 tahun dibawa ke IGD setelah terjatuh dari tangga. Mengeluh nyeri hebat pada pangkal paha, tidak bisa berjalan. Dari pemeriksaan fisik didapatkan slight endorotasi, shortening, dan bengkak pada articulatio coxae. Hasil xray didapatkan fraktur collum femur intraarticulare. Apa yang terjadi jika tidak segera ditangani?
- a. Malunion
  - b. Kontraktur
  - c. Nekrosis avaskuler
  - d. Sindrom kompartemen
  - e. Hipertrofi kalsifikasi osseus
5. Seorang perempuan 25 tahun, belum menikah, datang ke puskesmas dengan keluhan benjolan di payudara kanan. Keluhan dirasakan sejak 3 tahun yang lalu, benjolan semakin membesar, tidak nyeri. Nyeri saat menstruasi. Dari PF didapatkan benjolan di regio mammae dextra, diameter 3 cm, berbatas tegas, dapat digerakkan, tidak lengket dengan kulit dan dinding dada. Diagnosis klinis yang tepat adalah :
- a. FAM dextra
  - b. Mastitis dextra
  - c. Adenokarsinoma mammae dextra
  - d. Galektoal mammae dextra
  - e.
6. Seorang laki-laki 27 tahun datang ke IGD setelah mengalami kecelakaan. Dada sebelah kanan membentur stang. TD 130/80, HR 100x/menit, dispneu dengan RR 28x/menit, suhu 36,8°C. Dari PF didapatkan gerakan napas dada kanan tertinggal, perkusi hipersonor/sonor, auskultasi bunyi napas dada kanan menghilang. Setelah dilakukan toracosintesis, tindakan apa yang paling tepat dilakukan selanjutnya?
- a. Pungsi hematorax
  - b. Pemasangan WSD
  - c. Rontgen thorax
  - d. CT scan thorax
  - e.

7. Seorang wanita 30 tahun datang ke puskesmas dengan keluhan nyeri perut kanan atas. Keluhan didahului demam, badan kekuningan, mual tanpa muntah. Dari PF didapatkan suhu 38,60C, skera ikterik kuning kehijauan, Murphy sign (+). Lab : Hb 12,3g/dl, leukosit 22.000, bilirubin total 5 mg/dl, SGOT 80U/L. SGPT 85U/L. Diagnosis yang paling tepat adalah :
  - a. Sirosis hepatis
  - b. Coleangitis akut
  - c. Karsinoma hepar
  - d. Hepatitis virus akut
  - e.
  
8. Seorang wanita 27 th datang ke puskesmas dengan keluhan sering buang air kecil. Dirasakan nyeri dan panas di sekitar kemaluan saat kencing. Pasien mengaku jarang minum air putih dan punya kebiasaan sering menahan kencing. Dari PF didapatkan nyeri tekan suprapubik. Lab : epitel transisional (+3), leukosit (+2), nitrit (+3). Diagnosis klinis yang paling tepat adalah :
  - a. Cystitis
  - b. Batu saluran kemih
  - c. Pyelonefritis
  - d. Uretritis
  - e. Glomerulonefritis
  
9. Seorang laki-laki 50 tahun datang ke RSUD dengan keluhan susah kencing, sejak 2 hari terakhir mengaku kencing menetes. Pasien mengeluh sering kencing tetapi tidak puas dan terasa nyeri. Dari PF didapatkan TD 100/80 HR 90x/menit RR 20x/menit, nyeri ketok regio flank kanan positif, ginjal kanan teraba membesar. Pemeriksaan penunjang apa yang sebaiknya dilakukan ?
  - a. Darah rutin
  - b. Urin rutin
  - c. Kultur urin
  - d. USG ginjal
  - e.
  
10. Seorang laki-laki 30 tahun didapatkan tidak sadar setelah kecelakaan. TD 130/80, HR 100x/menit, RR 24x/menit. Didapatkan memar pada leher, kepala, dan beberapa bagian tubuh. Tindakan awal yang sebaiknya dilakukan :
  - a. Head tilt
  - b. Mouth to mouth breathing

- c. Head tilt dan chin lift
  - d. Jaw thrust
  - e. 3 airway manuver
11. Seorang bayi usia 2 bulan dibawa ibunya ke RSUD dengan keluhan sering muntah sejak usia 1 bulan. Muntah 3-4x/hari. Muntah isi susu meskipun sudah disendawakan setiap selesai menyusui. Bayi hanya diberi ASI. Lahir cukup bulan dengan BB 2900. Saat ini berat bayi 6,9kg. Dari PF jantung paru normal, bising usus normal, hepar lien tidak teraba. Diagnosis yang paling mungkin adalah :
- a. Reflek gastroesofageal
  - b. Atresia duodenum
  - c. Hipertrofi pyloric stenosis
  - d. Atresia ileum
  - e. Cyclic vomiting
12. Pria 20 tahun dgn keluhan nyeri saat berjalan sejak 1 minggu yang lalu. Ada benjolan dilipat paha kanan, eritem, tampak seperti anak tangga, nyeri. Kemungkinan diagnosis...?
- a. Hernia scrotalis
  - b. Hernia inguinalis
  - c. Abses
  - d. Limfogranuloma
  - e. Granuloma inguinalis
13. Ibu membawa anak laki-lakinya yang berumur 3 tahun ke puskesmas karena ibu kaget saat memandikan anaknya menemukan kantong pelir kanan anaknya kosong tidak ada buah zakarnya. Saat pemeriksaan fisik ditemukan testis di inguinal. Kelainan anak tsb...?
- a. Kriptorkismus
  - b. Testis retraktil
  - c. Varikokel
  - d. Funikokel
  - e. Testis ektopik
14. Anak laki-laki usia 8 tahun dibawa ibunya ke puskesmas dengan keluhan sulit BAK sejak 1 hari yang lalu. Tidak ada demam. Pemeriksaan fisik tampak preputium menutupi dan melekat pada glans penis hingga orifisium uretra externa. Diagnosis anak tsb...?
- a. Hipospadia
  - b. Epispodia
  - c. Hidrokel

- d. Phimosi
  - e. Paraphimosi
15. Pria 40 tahun datang dengan keluhan BAB berdarah segar sejak 2 hari yang lalu. Pasien merasakan ada benjolan yang keluar dari anusya tapi tidak bisa masuk kembali sendiri. Pada rectal touch ditemukan massa kenyal di rectum dan pada handscoen terdapat darah. Vital sign normal. Diagnosis...?
- a. Hemoroid externa
  - b. Hemoroid interna grade I
  - c. Hemoroid interna grade II
  - d. Hemoroid interna grade III
  - e. Hemoroid interna grade IV
16. Pria 52 tahun datang ke poli dengan keluhan timbul benjolan pada bahu kiri sejak satu tahun yang lalu dan membesar sejak 3 bulan terakhir dan dirasakan nyeri. Vital sign dalam batas normal. Pemeriksaan fisik ditemukan benjolan di bahu kiri ukuran 7x5x4cm, konsistensi keras dan padat serta menempel pada dasarnya. Terdapat gambaran kalsifikasi pada pemeriksaan rontgen. Diagnosis...?
- a. Osteokondroma
  - b. Kondrosarkoma
  - c. Osteosarkoma
  - d. Metastasis bone disease
  - e. Miositis osifikans
17. Anak perempuan 11 tahun dibawa ke IGD dengan keluhan nyeri kepala dan muntah. Pasien baru saja jatuh dari sepeda 1 jam yang lalu dan sempat tak sadarkan diri. Saat ini pasien sudah CM dan vital sign normal. Keluhan nyeri kepala juga berkurang. Diagnosis...?
- a. Contusio cerebri
  - b. Commotio cerebri
  - c. Hipoksia cerebri
  - d. Cedera kepala sedang
  - e. Perdarahan subdural
18. Pria 24 tahun setelah kecelakaan lalu lintas mengeluh nyeri saat menarik nafas di dada kanan. Pemeriksaan fisik didapatkan jejas di dada kanan. Pemeriksaan radiologi didapatkan bayangan berkabut (opaque) yang merata di lapang paru kanan. Pergerakan dada kanan tertinggal. Diagnosis...?
- a. efusi pleura dextra

- b. flail chest dextra
  - c. tension pneumothorax dextra
  - d. hemothorax dextra
  - e. pneumothorax dextra
19. Pria 58 tahun datang ke IGD dengan keluhan nyeri pinggang kanan bawah sejak 3 hari yang lalu, disertai mual dan muntah. Pasien jarang minum. Tiap BAK tidak lampias. Vital sign normal. Pemeriksaan fisik didapatkan nyeri ketok costovertebra kanan (+). Pemeriksaan urine lengkap didapatkan Ca Oksalat (+++). Pemeriksaan penunjang lainnya yang diperlukan...?
- a. BNO
  - b. IVP
  - c. Cystografi
  - d. Uretrografi
  - e. Retrograde pielografi
20. Pria usia 35 tahun datang ke IGD karena keluar darah dari saluran kencingnya setelah mengalami kecelakaan sepeda motor. Pemeriksaan fisik didapatkan darah keluar dari uretra dan skrotum membesar. Pemeriksaan penunjang yang diperlukan...?
- a. Cystografi
  - b. Uretrografi
  - c. Uretrosistografi
  - d. BNO
  - e. USG
21. Pria 20 tahun datang ke poli dengan keluhan bengkak pada kantung dan buah zakar sebelah kanan sejak 3 hari yang lalu. Keluhan dirasakan setelah mengangkat benda berat. Pasien juga menderita sakit kelenjar parotis sejak 5 hari yang lalu. Pemeriksaan fisik ditemukan skrotum dan testis kanan bengkak, kemerahan dan nyeri. Nyeri berkurang jika skrotum diangkat. Diagnosis...?
- a. Hidrokel
  - b. Tumor testis
  - c. Torsio testis
  - d. Hernia scrotalis
  - e. Epididimoorkitis
22. Wanita 24 tahun, 3 minggu yang lalu melahirkan bayi kembar. Sampai saat ini, pasien masih aktif menyusui kedua bayinya. Pasien ke poli dengan keluhan adanya benjolan di

- payudara kanan. Pemeriksaan fisik didapatkan benjolan ukuran 5 cm, nyeri tekan (+), kemerahan (+), panas (+), serta didapatkan pembesaran kelenjar getah bening ipsilateral yang teraba. Tindakan yg harus dilakukan...?
- Insisi
  - Eksisi
  - Drainase, pemberian Ab,....
  - .....
  - .....
23. Wanita 23 tahun terdapat luka di kepala setelah kecelakaan lalu lintas. Luka tersebut akan dijahit. Sebelum dijahit dilakukan tindakan antiseptik. Tindakan antiseptik yang tepat yaitu...?
- Dicuci di air yang mengalir
  - Dicuci dengan sabun
  - Dicuci dengan larutan iodium 3%
  - Dicuci dengan klorin
  - Dicuci dengan salep antibiotik (lupa nama antibiotiknya)
24. Bayi laki laki umur 3 tahun dibawa ke IGD karena ada benjolan di punggung. Setelah dilakukan pemeriksaan radiologis didapatkan benjolan terletak di vertikal lumbal II-IV dan diagnosis pada bayi tersebut adalah myelomeningocele. Kelainan yang seharusnya ditemui pada bayi tsb ...?
- Hemiplegi
  - Tetraplegi
  - Hemiparesis
  - Tetraparesis
  - .....
25. Pria 25 tahun setelah bangun tidur mengeluh nyeri pada testis kanan. Pada pemeriksaan fisik ditemukan Kher's sign (+). Diagnosis....?
- Torsio testis
  - Phimosis
  - Paraphimosis
  - ....
  - .....
26. Pria 20 tahun mengeluhkan glans penis terdapat suatu kelainan yaitu preputium dapat ditarik tetapi tidak dapat dikembalikan seperti semula. Diagnosis....?

- a. Torsio testis
  - b. Phimosis
  - c. Paraphimosis
  - d. Orchitis
  - e. ....
27. Penghitungan GCS pada pasien yang mengalami penurunan kesadaran setelah kecelakaan lalu lintas sejam yang lalu. E : membuka mata saat dicubit, V : merintih kesakitan, M : tangan menuju samping kepala (seperti menampik sesuatu) dan kedua tungkai kaki bergerak saling menjauh...
- a. E : 2 V : 2 M : 5
  - b. E : 2 V : 3 M : 5
  - c. E : 2 V : 3 M : 4
  - d. ....
  - e. ....
28. Wanita 28 tahun mengeluh adanya benjolan di payudara kanan. Benjolan dahulu sebesar biji kedelai namun sekarang sebesar telur ayam. Pada pemeriksaan fisik ditemukan benjolan dengan diameter 5cm, berbatas tegas, mobile, tidak ditemukan nyeri, tanda radang maupun tanda keganasan. Tindakan yang harus dilakukan...?
- a. Eksisi
  - b. Insisi
  - c. Deboulking
  - d. Ekstirpasi
  - e. Mastitis radikal
29. Seorang wanita 20 tahun datang ke ugd dengan keluhan nyeri perut kanan bawah sejak 1 hari SMRS. Keluhan awalnya dirasakan di ulu hati kemudian menjalar dan menetap di perut kanan bawah. Pasien merasa mual dan tidak nafsu makan. Dari pemeriksaan fisik didapatkan suhu 37,9 °C, PF abdomen nyeri tekan perut kanan bawah, rebound sign (+). Lab darah leukosit 15.000/m<sup>3</sup>. Diagnosis pasien tersebut.....
- a. Apendisitis akut
  - b. Kolelitiasis akut
  - c. Kolesistitis
  - d. Hepatitis akut
  - e. Adneksitis

30. Seorang laki-laki 30 tahun datang ke puskesmas dengan keluhan nyeri perut kanan bawah, demam, mual. Dari pemeriksaan dokter mendiagnosis pasien tersebut apendisitis. Yang harus dilakukan dokter tersebut adalah....
- Memberi obat-obatan pada pasien kemudian menyuruh pasien kontrol lagi jika tidak ada perbaikan
  - Merujuk ke rumah sakit/spesialis bedah
  - Memberi suntikan obat-obatan, memasang infuse dan merawat sendiri pasien tersebut di puskesmas
  - Meminta dokter spesialis bedah datang ke puskesmas melakukan operasi di puskesmas walaupun tidak ada tempat untuk operasi yang sesuai
  - Menolak pelayanan kesehatan karena tidak sesuai kompetensi standar pelayanan dokter umum dan meminta pasien langsung datang ke dokter spesialis bedah
31. Seorang wanita 24 tahun datang ke UGD dengan keluhan nyeri perut kanan bawah yang memberat 2 jam SMRS. Pasien belum menikah dan haid teratur. Pemeriksaan fisik, suhu 39°C, pemeriksaan fisik abdomen NT (+), NL (+), Mc Burney sign (+). Kemudian dilakukan laparotomi explorasi dan appendectomy. Makroskopis: appendix 2cm warna kemerahan. Diagnosis .....
- Perforasi gaster
  - Apendisitis akut
  - Endometriosis eksterna
  - Pancreatitis akut
  - Kistoma ovarii
32. Seorang laki-laki 40 tahun datang ke UGD dengan keluhan adanya massa yang keluar dari dari anus sejak 1 minggu SMRS. Sejak 2 bulan yang lalu pasien mengeluh BAB keras, ada darah menetes warna kehitaman, dan massa sulit dimasukkan lagi ke dalam anus. Diagnosis .....
- Hemoroid
  - Polip anus
  - Karsinoma anus
  - Fistula anogenital
  - Hemangioma
33. Seorang laki-laki 18 tahun datang ke RS dengan keluhan kedua tungkai sulit digerakkan setelah ditabrak motor dari samping. Dari pemeriksaan fisik didapatkan TD:110/70, nadi 88x/mnt, frek nafas: 20x/mnt. GCS 12. Luka (-), anestesi (+) setinggi umbilicus ke bawah, kedua tungkai sulit digerakkan. Pemeriksaan penunjang yang tepat...



- a. Pemeriksaan elektrolit lengkap
  - b. EMG ekstremitas inferior
  - c. Rontgen vertebra lumbosakral AP lateral
  - d. Aspirasi sumsum tulang
  - e. MRI vertebra lumbosakral
34. Seorang laki-laki 40 tahun datang ke UGD dengan keluhan paha kanan sakit setelah mengalami kecelakaan 1jam SMRS, pada pemeriksaan tampak fleksi, endorotasi, dan adduksi. Neurovaskularisasi tampak baik dan ada gerakan terbatas karena nyeri. Diagnosis pasien ini...
- a. Fraktur caput femur dextra
  - b. Fraktur neck femur dextra
  - c. Fraktur shaft femur dextra
  - d. Dislokasi anterior hip joint dextra
  - e. Dislokasi posterior hip joint dextra
35. Seorang laki-laki 18 tahun dibawa ke UGD setelah mengalami kecelakaan. Dari pemeriksaan fisik didapatkan TD: 100/60, nadi 100x/mnt, frek nafas 24x/mnt. Terdapat hematoma temporal kanan, pupil kiri lebih besar dari yang kanan, ekstremitas kiri lebih aktif. Diagnosis...
- a. Hematoma epidural temporal kanan
  - b. Hematoma epidural temporal kiri
  - c. Hematoma subdural temporal kanan
  - d. Hematoma subdural temporal kiri
  - e. Hemoragik intraserebral
36. Seorang wanita 20 tahun diantar ke UGD dengan keluhan tangan kanan sakit. Keluhan dirasakan setelah pasien jatuh dengan posisi tangan tertekan ke bawah. Pada pergelangan tangan didapatkan *dinner fork deformity* (+). Neurovaskularisasi masih baik, gerak terbatas karena nyeri. Pada rontgen antebrachii AP lateral didapatkan fraktur radius dan dorsal angulasi. Diagnosis pasien tersebut adalah....
- a. Fraktur colles dektra tertutup
  - b. Fraktur reverse colles dektra tertutup
  - c. Fraktur barton dextra tertutup
  - d. Fraktur galeazzi dektra tertutup
  - e. Fraktur marton?? dektra tertutup

37. Seorang wanita 40 tahun mengeluh perut kanan atas terasa sakit sejak 1 minggu yang lalu yang dirasa hilang timbul. Pasien memiliki riwayat suka mengonsumsi makanan berlemak. TB 160cm, BB: 75 kg. Pemeriksaan fisik nyeri tekan (+) perut kanan atas, *Murphy sign* (+). Diagnose pasien tersebut adalah
- Kolelitiasis
  - Kolesistitis akut
  - Pancreatitis akut
  - Sistitis??
  - Apendiksitis akut
38. Seorang wanita 35 tahun mengeluh nyeri pada bahu kiri sejak 2 minggu yang lalu. Pasien pernah menjalani mastektomi payudara kiri atas indikasi karsinoma payudara 1 tahun yang lalu. Tidak didapatkan tanda-tanda rekurensi tumor. Keadaan yang sekarang terjadi pada wanita tersebut adalah..
- Inflamasi kronik
  - Limfangioma
  - Limfedema
  - Tromboflebitis
  - ???
39. Seorang laki-laki dibawa ke UGD setelah mengalami kecelakaan 2 jam SMRS. Pasien mengalami penurunan kesadaran, pupil konstiksi, terdapat suara seperti berkumur, TD: 70/50, nadi teraba sangat kecil dan halus, akral dingin. Untuk mengurangi edema serebri, obat diuretic yang harus diberikan dokter adalah:
- Manitol
  - Furosemid
  - Bumetamid
  - Spirolakton
  - Klotazmid??
40. Seorang wanita 20 tahun datang ke RS karena mengeluh nyeri perut kanan bawah sejak 2 minggu SMRS. Pasien mengeluh demam, mual. Pada pemeriksaan didapatkan suhu 39°C, nyeri tekan perut kanan bawah (+), McBurney sign (+). Kemudian dokter melakukan laparotomi eksplorasi dan apendektomi. Pada makroskopis didapatkan apendik membesar, panjang 2 cm warna merah kehitaman. Pada mikroskopis: jaringan berlapis dengan epitel selapis gepeng dan epitel kolumnar serta di bawahnya tampak rongga warna merah berisi eritrosit. Diagnosis pasien tersebut....
- Apendiksitis akut

- b. Apendiksitis kronis
  - c. Apendik inflamasi
  - d. ???
  - e. ???
41. Seorang wanita 52 tahun mengeluh nyeri punggung setelah mengangkat meja 1 hari SMRS. Sudah 1 tahun pasien mengalami keluhan yang sama namun keluhan hanya dirasa sebentar dan dapat hilang sendiri. Pasien mengalami menopause saat usia 47 tahun. Pasien tidak pernah mengonsumsi susu berkalsium maupun suplemen. Tidak ada riwayat trauma sebelumnya. Pada pemeriksaan massa tulang didapatkan BMD-T V1-4 : -3,0 dan BMD-T panggul -2,8. Diagnose pasien tersebut adalah....
- a. Osteopaenia
  - b. Osteomalacia e.c defisiensi kalsium
  - c. Fraktur vertebra e.c keganasan tulang
  - d. Metastasis tulang??
  - e. ???
42. Seorang laki-laki 35 tahun diantar ke UGD setelah mengalami kecelakaan motor 1 jam SMRS. Pasien mengalami penurunan kesadaran, GCS 8, terdengar suara seperti berkumur. Kemudian dokter melakukan *suctioning*. Pada pemeriksaan fisik: TD 70/50, nadi teraba kecil dan halus, pada auskultasi terdengar suara nafas vesikuler kasar, akral dingin, sianosis, saturasi oksigen 40% terpasang sungkup 10L/mnt. Apa yang akan terjadi jika dokter tidak melakukan penanganan segera?
- a. Pasien mengalami hipoksia
  - b. Pasien mengalami hipercarbia
  - c. Tekanan darah semakin menurun
  - d. Terjadi gagal jantung
  - e. Pneumothoraks
43. Seorang laki-laki 25 tahun dibawa ke UGD setelah mengalami kecelakaan lalu lintas. Pasien mengalami penurunan kesadaran (sopor). Pada PF, TD: 90/60, nadi 120x/mnt, frek nafas 24x/mnt, akral dingin. Pada paha kiri tampak darah merembes keluar terus dan susah berhenti. Perkiraan jumlah volume perdarahan yang terjadi adalah...
- a. 500cc
  - b. 750cc
  - c. 1000cc
  - d. 1500cc
  - e. 2500cc

44. Seorang laki-laki umur 20 tahun makan bakso, kemudian tiba-tiba pemuda tersebut tersedak. Apa tindakan pertama yang kamu lakukan
- Helmich manuver
  - Chin lift
  - Jaw thrust
  - Head tilt
  - Pemasangan endotrakeal tube
45. Seorang wanita mengeluhkan pergelangan tangan kanan nya setelah jatuh dari kamar mandi. Vital sign normal, pada pemeriksaan fisik tangan tidak bisa fleksi, adduksi, dan ditemukan fraktur radius distal dengan angulasi dorsal. Ditemukan gambaran deformitas garpus (dinner fork deformity). Fraktur apa yang terjadi pada pasien ini.
- Fraktur galeazzi
  - Fraktur montegia
  - Fraktur colles
  - Fraktur reverse colles
  - Fraktur barton
46. Seorang laki laki datang kerumah sakit setelah mengalami kecelakaan. Pasien mengeluhkan pusing berat. Tanda vital sign dalam batas normal. Pada pemeriksaan fisik ditemukan hematoma di daerah temporal kanan. GCS 12. Apa diagnosis nya
- EDH temporal kanan
  - EDH temporal kiri
  - SDH temporal kanan
  - SDH temporal kiri
  - Perdarahan intra cerebral
47. Seorang laki laki mengeluhkan nyeri pada perut kirinya sepanjang malam. Nyeri bersifat hilang timbul. Pada pemeriksaan fisik ditemukan NKCVCV kiri (+). Keesokan harinya pasien kencing berdarah. Apa diagnosis pasien tersebut
- Pielonefritis akut
  - Glomerulonefritis akut
  - Batu ureter
  - Sistitis
  - Ulkus gaster

48. Seorang wanita mengeluhkan sakit pada bagian perut kanan atas, pasien mempunyai riwayat makan makanan berlemak. Tanda vital dalam batas normal. Nyeri tekan perut bagian atas (+) leukosit 15.000, konjungtiva ikterik. apa diagnosis pasien tersebut
- Gastritis
  - Kolelitiasis
  - Pankreatitis
  - Hepatitis
  - Sistitis
49. Seorang laki laki mengeluhkan sakit pada perut kanan bagian bawah sejak 2 hari yang lalu. Dari pemeriksaan fisik NT dan NL (+), mc burney (+). Lalu dilakukan tindakan laparotomy apendiktomy, pada gambaran makroskopis didapatkan jaringan sebesar 1,5 cm dan hiperemis. Apa diagnosis nya
- Appendisitis akut
  - Appendisitis kronik
  - Pankreatitis
  - Appendik infiltrat
  - .....
50. Seorang laki laki mengeluhkan sakit pada perut kanan bagian bawah sejak 2 hari yang lalu. Dari pemeriksaan fisik NT dan NL (+), mc burney (+). Lalu dilakukan tindakan laparotomy apendiktomy, pada gambaran makroskopis didapatkan jaringan sebesar 1,5 cm dan hiperemis dan pada gambaran mikroskopik didapatkan inflamasi sel langerhans dan sel datia. Apa diagnosis nya
- Appendisitis akut
  - Appendisitis kronik
  - Pankreatitis
  - Appendik infiltrat
  - .....
51. Seorang laki laki mengeluhkan berak berdarah. Dari pemeriksaan fisik rectal ditemukan tonjolan berwarna hitam di mukosa rectal dan tidak dapat dimasukkan. Apa diagnosis nya
- Hemoroid
  - Sirosis hepatis
  - .....
  - .....
  - .....

52. Seorang wanita datang dengan keluhan nyeri hebat pada perut sebelah kanan atas. Pada pemeriksaan fisik didapatkan murphy sign (+), mual muntah (+), didapatkan kulit ikterik dan demam, apa diagnosis nya
- Kolesistitis e/c kolelitiasis
  - Pankreatitis
  - Hepatitis
  - Perforasi ulkus lambung
  - Pielonefritis akut
53. Seorang wanita mengeluhkan jatuh terpeleset. Dari pemeriksaan fisik didapatkan tungkai kanan fleksi, adduksi dan endorotasi. Pergerakan terbatas akibat nyeri. Bagian mana yang fraktur
- Fraktur caput humeri dextra
  - Fraktur neck humeri dextra
  - Fraktur shaft humeri dextra
  - Fraktur anterior hip joint bla bla bla
  - Fraktur posterior hip joint bla bla bla
54. Seorang wanita 75 tahun mengeluhkan tungkai bawah nya ( dibawah pusat)kebas yang semakin lama semakin memberat. Riwayat dahulu pasien pernah menderita LBP namun sekarang tidak dalam pengobatan apapun. Bagaimana diagnosis pemeriksaan yang perlu dilakukan.
- Pungsi lumbal
  - Foto rontgen ap lateral lumbo sakral
  - MRI lumbal
  - Ane lupa juragan
  - Ane lupa juragan
55. Soalnya ada gambarnya, bulet2 warna ungu . ada seorang wanita mengeluhkan pembesaran kelenjar dileher. Mengikuti gerakan menelan. Pembesaran simetris. Apa diagnosis menurut gambaran mikroskopis tersebut
- Goiter
  - Adenoma foliker tiroid
  - Karsinoma papilaris tiroid
  - Bara bara bere bere
  - Minum oplosan wae (sumpah aq lali iki)

56. Seorang wanita mengeluhkan pembesaran kelenjar pada area axilla dan nyeri. Pasien mempunyai riwayat karsinoma mammae dan sudah dilakukan mastektomi radikal. Pada pemeriksaan fisik tidak didapatkan adanya rekurensi dari tumor tersebut apa diagnosisnya
- Metastasis tumor
  - Limfangioma
  - Limfedema
  - Limfoma
  - Bara bara bere bere
57. Seorang wanita 30 tahun datang ke IGD setelah mengalami kecelakaan. Pada pemeriksaan fisik didapatkan TD 80/50, N 120x/menit, RR 20x/menit. Terdapat jejas di dada, perut dan paha membesar. Penatalaksanaan awal yang paling tepat adalah
- Vasopresin
  - Oksigenasi
  - Ringer laktat
  - vasodilator
58. seorang laki-laki 35 tahun datang ke IGD rumah sakit setelah mengalami kecelakaan. Pada pemeriksaan fisik didapatkan KU menurun, gelisah. TD 70/50, N 120x/menit, RR 20x/menit. Terdapat jejas pada perut dan dada. Pada pasien tersebut mengalami
- syok hemoragik
  - syok hipovolemik
  - syok cardiogenik
  - syok neurogenik
59. Seorang laki-laki usia 40 tahun datang ke RS dengan keluhan susah kencing. Pasien sering mengalami keluhan ini dan keluhan berkurang jika dipasang selang kencing. Pasien datang ke RS hanya ingin dipasang selang kencing. Tetapi dokter yang memeriksa disarankan utk mondok. Pada pemeriksaan fisik didapatkan vital sign dbn. Pada USG didapatkan adanya batu uretra. Tindakan yang tepat adalah.
- Pasang kateter Foley
  - Langsung rujuk spesialis urologi
  - Pasang kateter suprapubik
60. Seorang laki-laki usia 10 tahun datang ke RS dengan keluhan diare. Pasien sudah pernah periksa ke puskesmas dan diberi obat puyer. Diarenya berhenti namun keluar lendir darah. pada pemeriksaan fisik vital sign dbn. Pada RT didapatkan protio like appearance. Tindakan yang dilakukan utk menentukan diagnosis sekaligus terapi adalah
- Laparoskopi

b. Laparotomi

61. Seorang laki-laki usia 25 tahun datang ke RS dengan keluhan mual. Mual dirasakan semakin memberat beberapa bulan terakhir. Pasien sering mengkonsumsi obat aspirin utk mengurangi sakit kepala yang dideritanya sejak 2 tahun terakhir. Pada pemeriksaan fisik vital sign dbn. Tindakan yang paling tepat pada pasien ini adalah

a. Laparotomi

62. Seorang laki-laki usia 30 tahun datang ke RS dengan keluhan mual. Dari anamnesis didapatkan pasien mempunyai benjolan di lipat paha. Benjolan biasanya muncul ketika mengejan atau batuk dan bisa masuk sendiri. Namun setelah pasien mengangkat beban berat benjolan tersebut tidak bisa masuk. Pada pmx fisik vital sign dbn. BU meningkat. Diagnosis yang mungkin pada pasien tersebut

a. Hernia femoralis

b. Hernia inguinalis reponibilis

c. Hernia skrotalis

63. Seorang laki-laki usia 50 tahun datang dengan keluhan tidak bisa kencing dan sakit saat kencing. Pasien perlu mengejan saat memulai kencing. Urin keluar sedikit dan nyeri saat kencing. Pada pmx fisik didapatkan vital sign dbn. RT terdapat massa berdiameter 7cm permukaan halus terletak di anterior. Penanganan yang paling tepat pada pasien ini adalah

a. Dilatasi menggunakan kateter foley no 18

b. Beri morfin 15mg jdan rujuk ke urolog

c. Pasang kateter suprapubik

d. Dilakukan uretrotom optik

64. Soal sama no. 7. Penatalaksanaan pada pasien ini adalah

a. Transuretral resection prostat

65. Seorang laki-laki usia 10 tahun datang ke IGD dengan keluhan nyeri pada skrotum. Nyeri dirasakan setelah pasien bermain bola. Pada pmx fisik vital sign dbn, nyeri skrotum, kemerahan, transluminasi (-), diafanoskopi (-). Diagnosis yang mungkin pada pasien ini adalah

a. Epididimo-orchitis

b. Torsio testis

c. Hidrokel akut

d. Strangulasi hernia



66. Seorang laki-laki usia 10 tahun datang ke IGD malam2 dengan keluhan nyeri skrotum. Pasien mengaku merasakan nyeri timbul secara tiba-tiba dan terbangun dari tidurnya karena nyeri pada skrotumnya. Pmx fisik vital sign dbn, nyeri tekan skrotum, kemerahan, buterfly appearance. Diagnosis yang mungkin pada pasien ini adalah
- Torsio testis
  - Epididimo-orchitis
  - Hidrokel
  - Varicocele
  - Strangulasi hernia
67. Seorang perempuan usia 25 tahun datang ke IGD setelah mengalami kecelakaan. Pada pmx fisik didapatkan jejas di abdomen, (vital sign dll lupa). Diagnosis yang paling mungkin pada pasien ini adalah
- Perdarahan intraabdomen
68. Seorang pasien post KLL dengan diagnosa perdarahan intrakranial telah dilakukan evakuasi perdarahan. Sekarang pasien masih dalam keadaan tidak sadar dan dirawat di ruang intensif. Untuk asupan makanan pasien tersebut yang paling tepat melalui
- Asupan parenteral sentral
  - Asupan parenteral perifer
  - Asupan enteral melalui NGT
  - Melalui jejunostomi karena lambung belum berfungsi
69. Seorang laki-laki datang ke IGD dengan keluhan susah kencing. setelah digali anamnesis didapatkan pasien baru saja mengalami trauma yang mengenai selangkangan. Pada pmx fisik terdapat jejas di simfisis pubis, darah pada meatus uretra eksternus. Saat ini pasien mengeluh ingin kencing. Tindakan yang dilakukan adalah
- Pasang kateter suprapubik
  - Pasang kateter uretra
  - Rujuk urolog
70. Soal kurang lebih sama dengan no. 13. Diagnosa yang mungkin pada pasien tersebut adalah
- Ruptur buli
  - Ruptur uretra anterior
  - Ruptur uretra posterior
  - Ruptur testis

71. Seorang perempuan usia 30 tahun datang ke IGD setelah mengalami kecelakaan. Pada pemeriksaan fisik didapatkan jejas pada abdomen. Organ yang mungkin terkena trauma adalah
- Hepar
  - Lien
  - Lambung
  - Usus besar
  - Usus kecil
72. Seorang laki laki luka robek di kepala, akan dilakukan penjahitan luka. Anti sepsis yg tepat adalah
- Mencuci dg klorin
  - Mengoles salep antibiotik
  - Mencuci dg air sabun
  - Mencuci dg air mengalir
  - (Lupa)
73. Seorang laki laki 15 tahun kecelakaan 30 menit yg lalu. Tidak sadar, akral dingin, nadi 120 cepat dan lemah, TD 90/60. Terdapat fraktur tertutup pada regio femur sinistra. Fraktur pada muka. Yg dapat menjadi penyebab kasus diatas adalah?
- Syok Hipovolemik
  - Syok Kardiogenik
  - Syok Neurologik
  - Perdarahan cerebri
  - (Lupa)
74. Seorang laki laki 60 tahun, KLL. Dibawa ke IGD RS tidak sadar, bernafas dg suara mengorok yg berkurang saat dilakukan jaw thrust. Tidak ada benda padat dlm rongga mulut. Penatalaksanaan?
- Observasi
  - Suction
  - O2 nasal
  - Terus jaw thrust
  - Pasang oropharyngeal airway
75. Laki laki 70 tahun, jatuh dr pohon. Terkena balok kayu pd selangkangan. Keluar darah dr kelamin. Terdapat meatal bleeding dr orifisium uretra externa. Penyebab ?
- Trauma testis

- b. Trauma ureter
  - c. Trauma uretra
  - d. Trauma VU
  - e. Trauma ginjal
76. Laki laki, jatuh dr pohon. Dtg ke IGD tidak sadar, akral dingin, TD 90/60, nadi 120 cepat lemah. Hematom pd perineum. Pada kateter, tampak gross hematuri. Penatalaksanaan ?
- a. IVFD 2 line : RL cepat 3 liter
  - b. IVFD 2 line : D5% cepat 3 liter
  - c. Dexametason IV
  - d. Antibiotik IV
  - e. Pemasangan korset pinggang
77. Laki2 nyeri hebat pd zakar kiri, mulai td pagi. Tanda phren (+)
- a. Orchitis
  - b. Epididimitis

### ANAK

1. Seorang anak usia 20 bulan, dibawa keluarga karena kejang 1 jam yang lalu. Kejang 2x <5 menit, jarak antar kejang >30 menit, setelah kejang pasien menangis. Pasien demam sejak 2 hari yang lalu. Pasien mengalami kejang saat demam sejak usia 1 tahun, sekarang kejang ke empat kalinya. Riwayat perkembangan saat ini berdiri dengan bantuan, belum mengucapkan kata yang bermakna. Pemeriksaan fisik: suhu 38,5 derajat Celcius. Pengobatan jangka panjang yang diberikan adalah...
- A. fenitoin
  - B. diazepam
  - C. fenobarbital
  - D. karbamazepin
  - E. asam valproat
2. Seorang bayi lahir di rumah sakit berat badan 1900 gram. Sehari kemudian anak mengalami sesak, demam, letargi, kuning. Bayi didiagnosis sepsis lalu diberi ampicillin dan gentamicin selama 10 hari. 2 hari setelah pengobatan timbul bercak bercak putih di mukosa mulut dan lidah, sukar dibersihkan. Pengobatan yang diberikan adalah....
- A nistatin
  - B griseofulvin
  - C kotrimoksazol
  - D ketokonazol

E cefiksim

3. Seorang anak usia 1 bulan dibawa ke puskesmas. Anak belum pernah mendapat imunisasi sebelumnya. Anak tersebut sehat, namun menderita bibir sumbing dan belum pernah diobati. Imunisasi yang sebaiknya diberikan adalah.....

A (lupa urutannya, yg jelas ada kombinasi bcg, dpt, polio, hepatitis B)

B.....

C.....

D.....

E.....

4. Seorang anak perempuan usia 10 tahun datang ke igd karena kejang 30 menit sebelum masuk rumah sakit. Kejang 1x sekitar 5 menit, awalnya kejang pada tangan dan kaki, kemudian kaku seluruh tubuh, dan mulut tidak bisa membuka. Saat pemeriksaan di igd pasien masih sulit membuka mulut. Ketika baru selesai pasang infus pasien tiba-tiba kejang lagi. Penatalaksanaan yang diberikan untuk memutus kejang adalah...

A diazepam 5mg perrektal

B diazepam 10mg perrektal

C diazepam 5 mg iv

D diazepam 10 mg iv

E diazepam 5 mg peroral

5. Seorang anak berumur 3 tahun diperiksakan ibunya karena sejak usia 1,5 tahun berat badan tidak naik. Anak tersebut tampak lebih kecil dari anak seusianya, ibu sudah membeli berbagai macam makanan namun anak tidak mau makan dan sering memuntahkan makanannya. Sejak 6 bulan yang lalu anak sering diare. Sekarang kedua kaki bengkak namun berat badannya masih tidak mau naik. Anak diasuh oleh nenek karena kedua orang tua bekerja sebagai buruh tekstil.

Dari pemeriksaan fisik keadaan umum lemah, nadi 80 kali/menit, isi tegangan cukup, respirasi 30x/menit, gds= 40. Penatalaksanaan yang diberikan adalah...

A vit a 50000 IU

B vit a 100000 IU

C vit a 200000 IU

D vit a 300000 IU

E vit a 400000 IU

6. Seorang bayi baru lahir dari ibu G1P1A0 usia kehamilan 38 minggu. Bagaimana resusitasi pertama kali pada pasien ini...

- A memberikan kehangatan
- B memposisikan bayi
- C membersihkan jalannafas
- D keringkan sambil merangsang bayi menangis
- E penilaian bayi

7. Seorang anak 1 tahun datang dengan kejang, kejang 1x, selama 20 menit, saat kejang pasien tidak sadar, setelah kejang pasien menangis. Kejang baru pertama kali ini. Sehari sebelumnya pasien mengalami batuk pilek, suhu 39 derajat celcius Diagnosis yang tepat adalah...

- A epilepsi
- B encephalitis
- C meningitis
- D kejang demam sederhana
- E kejang demam kompleks

8. Seorang anak usia 11 bulan anggota tubuh bagian kanan tidak bisa bergerak bebas, ketika diberi mainan tangan kanan menggenggam dan tidak berusaha meraih mainan. Riwayat saat kelahiran, ibu diinduksi karena ketuban pecah dini. Anak baru menangis 1 jam setelah lahir, disertai kejang 1 menit. Anak lalu dimasukkan incubator selama 10 hari, berat badan lahir 3000 panjang badan lahir 49 cm.

Faktor risiko apa yang menyebabkan kelainan tersebut?

- A ketuban pecah dini
- B induksi persalinan
- C kejang 1 menit
- D infeksi intrakranial
- E asfiksia neonatorum

9. Seorang anak 10 bulan dibawa ibunya ke dokter karena batuk sudah 3 minggu, tiap batuk pasien menarik nafas dalam dan bersuara melengking. Saat pertama timbul gejala hanya batuk dan demam ringan, namun setelah 2 minggu semakin memberat, sehingga pasien gelisah, muka merah dan membiru. Pasien tidak mendapat imunisasi karena tidak disetujui oleh ayahnya. Pada pmx fisik didapatkan perdarahan subkonjungtiva.

Diagnosis yang tepat adalah....

- A croup
- B pertusis
- C bronkiolitis
- D pneumonia
- E asma bronkiale

10. Seorang anak berumur 6 bulan diantar ibunya ke puskesmas untuk mendapat imunisasi dpt dan polio. Dari pemeriksaan didapatkan demamtinggi, batuk dan pilek. Sebagai dokter, yang anda lakukan adalah.....
- A tetap lakukan imunisasi
  - B lakukan imunisasi hanya yang diberikan peroral
  - C lakukan imunisasi dengan penurunan dosis
  - D tunggu sampai sembuh
  - E tunggu sampai sembuh, lalu ulangi jadwal imunisasi dari awal
11. Seorang anak usia 9 tahun, 1 minggu yang lalu mengalami lemah tungkai, 2 minggu yang lalu pasien menderita ISPA. Pada pemeriksaan fisik didapatkan RR 50x/menit. Paresis 4 tungkai, Reflex tendon (-), sensorik (+). Riwayat imunisasi tidak diketahui. Diagnosis penyakit di atas adalah ...
- a. Poliomielitis
  - b. Myastenia gravis
  - c. GBS
  - d. Mielitis transversa
  - e. Ensepalitis
12. Seorang anak usia 9 tahun, sejak 8 hari yang lalu mengeluh demam yang memberat di sore hari. Mual (+), muntah (+), tidak BAB sejak 3 hari yang lalu. Pada pemeriksaan didapatkan lidah kotor (+), nyeri epigastrium (+). Jenis pemeriksaan apa yang dilakukan ?
- a. urin
  - b. feses
  - c. darah
  - d. ludah
  - e. ....
13. Anak usia x tahun, mengalami diare sejak 1 hari yang lalu. Hari ini sudah bab sebanyak 9x. Diare encer, kuning, tidak demam, td : 60/90 mmhg, RR : 30x/menit, nadi : ###. Mata cekung, turgor berkurang, kulit kering, anak lesu dan malas makan minum. Diagnosis yang tepat :
- a. diare persisten dehidrasi ringan sedang
  - b. diare akut dehidrasi ringan sedang
  - c. diare tanpa dehidrasi
  - d. diare dehidrasi ringan
  - e. diare dehidrasi berat

14. Bayi berumur 2 hari diperiksa ke puskesmas dengan keluhan keluar nanah dari kedua mata. Ibu mengeluh sakit saat berkemih. Sejak 3 bulan yang lalu ibu mengeluh keputihan. Pada pemeriksaan gram ditemukan coccus, negatif.  
Penyebab penyakit tersebut :
- a.
  - b.
  - c. Streptococcus pyogen
  - d. Staphilococcus aureus
  - e. Neisseria gonorrhoea
15. Anak umur x tahun, sesak sejak 2 hari yang lalu. Batuk (+), demam (+) 39 derajat C. napas cuping hidung (+), RBH (+). Diagnosis yang tepat :
- a. pneumonia
  - b. bronkopneumonia
  - c. bronchitis
  - d. Sindrom schwarte
  - e.
16. Seorang anak usia x tahun mengeluh bentol bentol berair, bentol muncul dari dada kemudian menyebar ke wajah dan lengan, gatal (+), demam (+). UKK bervariasi makulopapular, eritema, vesikel, krusta kering, riwayat imunisasi tidak diketahui. Diagnosis yang tepat :
- a. morbili
  - b. varicella
  - c. roseola infantum
  - d. herpes simplex
17. Seorang ibu membawa anaknya yang berumur 1 bulan ke posyandu untuk imunisasi. Sebelumnya anak sudah mendapatkan imunisasi BCG dan polio. Imunisasi yang dilakukan saat ini adalah...
- a. MMR
  - b. Campak
  - c. Hepatitis B
  - d. HiB
  - e. DPT
18. Seorang anak umur 7 tahun, datang dengan keluhan sesak nafas. Sesak sampai anak duduk, tidak bisa berbaring, bisa mengucapkan kata, tapi tidak bisa membentuk kalimat. Sesak

pertama kali saat pasien berumur 6 tahun. Ini merupakan sesak yang kedua kalinya. Pada pemeriksaan fisik didapatkan RR= 34 kali/menit, retraksi, ekspirasi memanjang dan mengi di kedua paru. Terapi yang diberikan adalah....

- a. beta agonis dan budenosid
- b. beta agonis dan salmeterol
- c. beta agonis dan iphratropium bromide
- d.
- e.

19. Seorang anak umur 4 tahun, datang dengan keluhan tidak sadar sejak 1 jam yang lalu. Pada pemeriksaan didapatkan nafas cepat dan dalam. Pada pemeriksaan penunjang didapat GDS= 250 mg/dl, urin: badan keton (+++). Riwayat ibu penderita DM. Diagnosis pada pasien ini adalah...

- a. Hiperglikemia
- b. DM juvenil
- c. Ketoasidosis diabetik
- d. Asidosis metabolic
- e. Asidosis respiratorik

20. Anak berumur 9 hari, kejang berulang. Saat kejang anak mengalami demam. Riwayat kelahiran ketuban saat lahir berwarna kehijauan dan keruh. Pemeriksaan penunjang yang dibutuhkan adalah...

- a. EEG
- b. MRI
- c. CT scan
- d. Pungsi lumbal
- e. Cek darah rutin

21. Seorang ibu membawa anaknya yang berumur 6 bulan, BB=6,5 kg, PB=68 cm ke rumah sakit. Selama ini ASI eksklusif selama 6 bulan. Tidak ada keluhan, tidak pernah diberikan susu formula. Nasehat makanan pendamping yang diberikan adalah...

- a. Susu formula
- b. Bubur susu
- c. Bubur tim saring lunak
- d. Bubur tim saring halus
- e. Bubur tim saring kasar



22. Seorang bayi lahir dengan berat 4300 dari ibu yang memiliki penyakit DM tidak terkontrol. Saat diperiksa GDS bayi adalah 25, kemudian ibu memberi ASI. Setelah 3 jam kemudian GDS menjadi 32. Hal yang harus dilakukan...
- Lanjutkan pemberian ASI seperti sebelumnya
  - Naikkan jumlah dan frekuensi pemberian ASI
  - Pasang infus + D10% 2 cc/kgBB
  - D10% 2cc/kgBB melalui NGT
  - .....
23. Seorang ibu membawa anaknya yang berusia 9 hari, datang dengan keluhan berat badan menurun. Saat ini berat badan bayi adalah 3100 gram, ASI eksklusif. Padahal saat lahir beratnya 3300 gram. Nasehat yang diberikan pada bayi tersebut adalah..
- Terjadi dehidrasi, segera dirawat di RS
  - Memberi tahu bahwa anaknya terkena infeksi tuberculosa
  - Memberi tahu bahwa penurunan berat badan sebanyak 10% pada umur 7-10 hari adalah wajar
  - Bayi kekurangan ASI on demand
  - Bayi mengalami gangguan pre feeding ASI
24. Anak laki-laki usia 9 tahun datang dengan keluhan kaki terasa lemas. 2 hari yang lalu pasien demam. Setelah itu demam berangsur-angsur turun dan kakinya sudah tidak dapat digerakkan. Pemeriksaan kekuatan otot kaki kanan 5, kiri 3. Reflek fisiologis kanan normal, kiri turun. Tidak terdapat kelainan sensibilitas. Diagnosis pasien adalah...
- Miastenia gravis
  - Sindrom Guillane Barr
  - Poliomielitis
  - .....
  - .....
25. Seorang dokter mengikuti persalinan untuk menolong bayi. Persalinan berlangsung normal. Saat lahir, bayi tidak menangis. 1 menit kemudian bayi menangis merintih dan lemah, tungkai sedikit fleksi, denyut jantung 120 x/menit, reflek lemah, tubuh mulai memerah, tetapi akralnya masih sianosis. Berapa skor APGAR pada 1 menit pertama...
- 3
  - 4
  - 5
  - 6
  - 7

26. Seorang bayi umur 9 hari mengalami demam. Riwayat kelahiran ibu mengalami demam dan nyeri pada rahim. Air ketuban berwarna hijau keruh, dan berbau. Pemeriksaan darah pada ibu saat melahirkan leukosit meningkat. Pada bayi juga didapatkan pemeriksaan darah Hb 13 gr/dL, leukosit 35.000. Diagnosis pada bayi tersebut adalah...
- Sepsis ringan awitan dini
  - Sepsis berat awitan dini
  - Asfiksia neonatum
  - 
  -
27. Seorang anak usia 12 tahun datang dengan keluhan sesak. Sesak didapat saat olahraga. Pasien mempunyai riwayat sesak setiap berolahraga. Pada pemeriksaan didapatkan RR= 34 x/menit, retraksi, wheezing di kedua lapang paru. Penatalaksanaan saat serangan adalah...
- Budenosid
  - Fluticasone
  - salbutamol
  - Ipratropium bromide
  -
28. Seorang anak laki-laki berusia 5 tahun datang ke IGD dengan keluhan demam dan timbul bintik kemerahan. Dokter menduga pasien terserang campak. Pasien memiliki adik perempuan berusia 2 tahun yang sudah di vaksin campak. Tindakan yang dilakukan adalah...
- Rawat di ruang perawatan biasa
  - Rawat di ruang penyakit menular
  - Rawat jalan dan berikan terapi simptomatis
  - Gama globulin untuk pasien
  - Gama globulin untuk adik pasien
29. Anak perempuan usia 6 tahun datang dengan keluhan demam sejak 2 hari yang lalu dan terdapat nyeri pinggang. Ibunya mengatakan pada dokter, air kencing anak berwarna keruh dan kadang ada yang menggumpal. Pemeriksaan penunjang yang dilakukan adalah...
- Ureum
  - Creatinin
  - Albumin urin
  - Keton urin
  - .....

30. Seorang pasien berumur 5 tahun datang dengan keluhan kejang dan mulut sulit dibuka. Didapat spasme pada otot-otot rongga mulut. Pemeriksaan yang diperlukan adalah...
- Muscular
  - refleks
  - Neuromotorik
  - Neurosensorik
  -
31. Anak usia 18 bulan, mengalami diare sejak 2 hari yang lalu. Hari ini sudah bab sebanyak 5x. Diare encer, kuning, tidak demam, td : 90/60 mmhg, RR : 34x/menit, nadi : 140x/menit. nadi lemah, mata cekung, dan turgor kulit lambat. Diagnosis yang tepat :
- diare persisten dehidrasi ringan sedang
  - diare akut tanpa dehidrasi
  - diare akut dehidrasi ringan
  - diare akut dehidrasi sedang
  - diare akut dehidrasi berat
32. Seorang anak usia 1 tahun dengan BAB encer lebih dari 5x sehari, terdapat muntah 1x. Hal yang dikhawatirkan dapat terjadi adalah...
- Asidosis metabolik
  - Asidosis respiratorik
  - Alkalosis metabolik
  - Alkalosis respiratorik
  - Sepsis
33. Anak usia 5 tahun, mengalami diare sejak 2 hari yang lalu. Hari ini sudah bab sebanyak 10x. Diare encer, kuning, tidak demam, Anak malas minum, mata cowong, turgor berkurang, ubun-ubun cembung. Bahkan saat dipasang infuse anak tidak bergerak. Penatalaksanaan yang tepat pada pasien ini adalah :
- cairan intravena
  - ASI on demand
  - Oralit via NGT
  - .....
34. Seorang anak perempuan usia 18 bulan datang ke IGD dengan BAB encer, tidak berlendir, tidak berdarah, tetapi berbau asam. Pemeriksaan penunjang yang dilakukan adalah...
- Urea breath tes
  - Kultur feses

- c. Feses rutin
  - d. ....
35. Seorang anak usia 6 tahun datang dengan keluhan demam. 2 hari setelah demam, ditemukan bintik-bintik yang dimulai dari mulut, kemudian menjalar hingga ke wajah dan kaki. Diagnosis pada pasien adalah....
- a. Rubella
  - b. Measles
  - c. Variola
  - d. varicella
  - e.
36. Seorang anak berusia 6 tahun mengalami nyeri perut, tiap nyeri perut disertai muntah. Nyeri hilang timbul dan tidak tentu munculnya kapan. Ayah mempunyai riwayat keluhan yang sama. Pada pemeriksaan tanda vital dalam batas normal. Penyebab keluhan tersebut pada pasien ini adalah...
- a. Meckel diverticulus
  - b. Intusepsi
  - c. Cacing
  - d. Ulkus peptikum
  - e. Gastritis
37. Seorang anak berumur 10 tahun, keluhan bengkak pada kedua kelopak mata. Pada pemeriksaan fisik didapat TD= 130/70 mmHg, Nadi= 120x/menit, edema periorbita. Urinalisis ditemukan oval fat bodies (+) dan protein loss, penyebab kondisi edema pasien tersebut adalah...
- a. hipoalbuminea
  - b. proteinuria
  - c. edema
  - d. hiponatremi
  - e. hiperkolesterolemia
38. Seorang anak usia 10 tahun, datang dengan keluhan kelemahan anggota gerakanya sejak 2 hari yang lalu. Kelemahan awalnya pada kedua tungkai saat bangun tidur pagi, sorenya tidak bisa menggerakkan lengannya. 3 hari sebelumnya pasien batuk pilek. Penyebab keluhan tersebut adalah...
- a. Autoimun
  - b. Degeneratif

- c. trauma
  - d. idiopatik
  - e.
39. Anak umur 6 minggu, datang dengan keluhan tampak lapar dan sulit menyusu. Pada pemeriksaan fisik didapat takipneu takikardi, bunyi nafas ronkhi, ditemukan murmur pansistolik. Diagnosisnya adalah...
- a. Aorta stenosis
  - b. ASD
  - c. VSD
  - d. TOF
  - e. Coarctatio aorta
40. Seorang anak umur 12 tahun tiba-tiba tidak bisa menggerakkan kaki kananya. Sebelumnya pasien sempat demam, nyeri kepala, dan diare. Dari anamnesis pasien tidak dapat imunisasi lengkap. Penyebabnya adalah...
- a. virus dengue
  - b. virus polio
  - c. virus CMV
  - d. virus rabies
  - e. Virus Japanese encephalitis
41. Seorang anak berumur 10 tahun, keluhan bengkak pada kedua kelopak mata, sudah berulang ketiga kalinya. Pernah dibawa ke dokter, diterapi lalu sembuh. Urinalisis ditemukan oval fat bodies (+) dan protein loss, terapi untuk mengurangi keluhan adalah...
- a. furosemide
  - b.
  - c.
  - d.
  - e.
42. seorang anak 5 tahun, demam 38 derajat celcius, takipneu, takikardi, retraksi subcostal, roentgen infiltrat di kedua lapang paru. Diagnosisnya adalah..
- a. bronkopneumonia
  - b. lobar pneumonia
  - c. asma bronkiale
  - d. bronkiolitis
  - e. bronkitis

43. Seorang anak laki-laki mengalami kebutaan. Ibu dan bapaknya normal. Tetapi neneknya (ibu dari ayah) mengalami kebutaan. Tidak ada perbedaan jenis kelamin antara laki-laki dan perempuan dalam hal ini. Kasus ini termasuk dalam...
- Autosomal resesif
  - Autosomal dominan
  - Terkait X resesif
  - Terkait X dominan
  - .....
44. Seorang anak laki-laki umur 8 tahun datang ke IGD dengan keluhan kaki dan tangan dingin. Pasien juga panas selama 3 hari. Tekanan darah 80/60 mmHg. Nadi teraba lemah. Pada ekstremitas, didapatkan petekia. Pemeriksaan yang dapat dilakukan adalah...
- Cek darah rutin
  - Tes widal
  - Rumplee leed
  - .....
  - .....
45. Seorang anak perempuan berusia 6 tahun datang ke IGD dengan keluhan kedua telapak tangan sering berkeringat walaupun cuaca panas, eksoftalmus (+). Pada pemeriksaan tiroid, teraba tiroid membesar dan kenyal. Pemeriksaan darah rutin dalam batas normal. Pemeriksaan laboratorium T3 3,8 dan T4 15,1. Diagnosis pasien adalah...
- Goiter non toksik
  - Hashimoto disease
  - ....
  - ....
  - ....
46. Anak laki-laki usia 5 tahun terkena panci panas pada tangannya. Kemudian telapak tangan menjadi kemerahan dan timbul vesikel-vesikel pada ujung jari. Hal yang terjadi adalah...
- Inflamasi supuratif
  - Inflamasi granulomatous
  - Inflamasi ....
  - Inflamasi furunkel
  - Ulserasi
47. Seorang anak perempuan berumur 6 tahun datang dengan keluhan keputihan. Pasien juga sering merasa gatal pada duburnya di malam hari. Ibu pernah menemukan benda seperti

kelapa parut berwarna putih pada dubur. Bagaimana mekanisme hal tersebut hingga menyebabkan keputihan...

- a. migrasi larva
- b. ....
- c. ....

48. Anak usia 7 bulan dibawa ke UGD RS dengan keluhan sesak napas. Sesak napas disertai demam tinggi dan batuk. Pada pemeriksaan fisik, pasien tampak sakit berat, tampak napas cuping hidung, sianosis pada bibir. Pada pemeriksaan penunjang, rontgen menunjukkan gambaran ronkhi basah kasar di kanan dan kiri lapang paru. Apakah penyebab diatas?

- a. Terdapat sumbatan di hidung
- b. Terdapat sumbatan di laring
- c. Terdapat sumbatan di bronkus
- d. Terdapat sumbatan di alveoli
- e. Terdapat kumpulan cairan di alveoli pada kanan dan kiri lapang paru

49. Seorang ibu membawa anaknya usia 1 tahun ke RS dengan keluhan badan anaknya kurus. Anak tidak nafsu makan, dada anak terlihat tulang iga, dan berat badan 4500 gram. Apakah diagnosis anak tersebut?

- a. Kwashiorkor
- b. Marasmus
- c. Kwashiorkor dengan marasmus
- d. Gizi buruk
- e. Gizi sedang

50. anak usia 9 bulan sudah 2 hri terakhir ini BAB cair disertai lendir darah disertai mual dan muntah..(ada gambar kuman)  
penyebabnya adalah..

- a. giardia lamblia
- b. coli
- c.....

51. soal idem no.50..(gambar kuman)  
penatalaksanaannya adalah..

- a.metronidazole
- b.mebendazole
- c,thiabendazole
- d.amoksisilin

52. anak usia 10 bulan sering BAB cair sejak usia 7 bulan.pada usia 6 bulan,ASI ibu tidak keluar lagi,dan anakny diberikan susu formula sebagai gantinya. keluhan saat ini anak BAB cair 2-4x/hari.diagnosis yg mungkin adalah..
- gangguan malabsorpsi
  - gangguan perkembangan
  - gangguan pertumbuhan
  -
53. soal idem no.52
- dari pemeriksaan fisik didapatkan anak tampak tidak kehausan,turgor kulit baik,pantat keriput. penatalaksanaan yg tepat adalah..
- minum larutan oralit sebanyak yg anakny mau
  - antibiotik
  - antibiotik dan larutan oralit
  -
54. anak 9 tahun dibawa orangtuanya ke IGD karena kejang-kejang.riwayat kejang diakui,keluhan lainnya demam tidak terlalu tinggi 3 hari terakhir,suara serak,batuk dan sesak..dari pemeriksaan didapatkan suhu 38 C,kaku kuduk(+). pemeriksaan LCS sel, neutrofil 200, glukosa 25, protein 250. Pengecatan gram didapatkan gram negatif dan batang pendek.penanaman gram pada agar katalase (+). Penyebabnya adalah..
55. soal sama seperti nomor 54.
- penatalaksanaan atau pencegahan yang tepat adalah..
- vaksin meningitis
  - vaksin Hib
  - 
  -
56. anak dengan riwayat alergi (+).pada musim panas anak tersebut bersin-bersin 3x sekali bersin 3x bersin,keluar sekret dri hidung.sekret terutama keluar saat bgun tidur dan hilang saat aktivitas..diagnosis yg tepat adalah..
- rhinitis alergika
  - rhinitis vasomotor
  - rinosinusitis
  -
57. anak usia 8 minggu dengan BB 4500 gr..nafsu makan menurun,tidak rewel,perut buncit. Saat lahir BB 3500 gram dan lahir normal ditolong bidan,diagnosisnya



- a. marasmus
- b. kwashiorkor
- c. marasmus kwashiorkor
- d.
- e.

58. Ada gambar ginjal (histologis)

- a. hiperselularisasi difus dan membrana basalis normal
- b. membrane basalis menebal tanpa hiperselularisasi difus glomerulus
- c. membrane basalis dan glomerulus normal
- d.
- e.

59. Seorang anak 10 tahun ditemukan kejang dan berulang sejak pagi selama sebulan ini yang sering dialami. Diantara kejang pasien sempat tidak sadar. Diagnosis dan terapinya adalah...

60. Seorang anak tiba-tiba mengalami sesak nafas, mengi, dan nampak kebiruan, diagnosisnya adalah..

61. Seorang anak usia 20 hari matanya berair keluar secret mukopurulen, injeksi konjungtiva. Riwayat bapak seorang sopir dan lahir per vaginam. Diagnosis dan terapi?

62. Seorang anak 5 tahun mengeluh kencingnya seperti air cucian daging, diagnosisnya apa?

63. Seorang anak didiagnosis chron disease. Pada pemeriksaan radiology didapatkan gambaran cobble stone. Gambaran ini ditemukan pada?

64. Seorang anak usia 6 tahun demam dan nyeri sendi. Awalnya bengkak dan nyeri dirasakan di lutut, keesokan harinya nyeri dan bengkak di siku.

### KARDIO

1. Seorang perempuan 47 tahun datang ke puskesmas untuk kontrol hipertensi sejak 1 tahun yang lalu. Saat ini pasien mengeluh batuk kering sejak 1 minggu yang lalu. Pasien rutin dan teratur minum obat anti hipertensi. Keluhan disebabkan efek samping obat anti hipertensi yang berakibat meningkatkan substrat endogen. Apakah substrat endogen yang meningkat?
  - a. Renin
  - b. Angiotensinogen
  - c. Angiotensin

- d. Aldosteron
  - e. Bradikinin
2. Seorang perempuan 47 tahun datang ke puskesmas untuk kontrol hipertensi sejak 1 tahun yang lalu. Saat ini pasien mengeluh batuk kering sejak 1 minggu yang lalu. Pasien rutin dan teratur minum obat anti hipertensi. Obat anti hipertensi yang menimbulkan keluhan di atas?
- a. ACE inhibitor
  - b. ARB
  - c. CCB
  - d. Beta Blocker
  - e. Diuretik hemat K
3. Seorang laki-laki 48 tahun datang ke puskesmas untuk kontrol pengobatan hipertensi yang diderita sejak 5 tahun yang lalu. Saat ini pasien tidak ada keluhan. 1 tahun yang lalu ada riwayat infark miokard. Obat anti hipertensi yang dapat diberikan?
- a. ACE inhibitor
  - b. ARB
  - c. CCB
  - d. Beta Blocker
  - e. Diuretik hemat K
4. Seorang laki-laki 48 tahun rutin kontrol hipertensi di puskesmas sejak 1 tahun yang lalu. Pasien rutin minum captopril 3x12,5 mg. Dokter merasa obat yang diberikan tidak respon. Dokter merencanakan manajemen pengobatan lanjutan yaitu mengkombinasikan captopril dengan diuretik. Diuretik yang sebaiknya dihindari?
- a. HCT
  - b. Chlorthalidone
  - c. Furosemid
  - d. Spironolacton
  - e. Indapamide
5. Seorang laki-laki 65 tahun datang ke IGD dengan keluhan sesak dan lemas sejak 1 jam yang lalu. Riwayat hipertensi (+) 10 tahun yang lalu. Hasil pemeriksaan fisik TD 160/90, Nadi 100 kali/menit, RR 28 kali/menit. Pemeriksaan fisik paru didapatkan ronkhi di kedua lapang paru. Dokter berencana memberikan terapi diuretik. Diuretik apa yang dipakai?
- a. HCT
  - b. Chlorthalidone

- c. Furosemid
  - d. Spironolacton
  - e. Amilorid
6. Seorang laki-laki 50 tahun, riwayat HT selama 10 tahun tidak terkontrol, TD 140/90. Menurut JNC VII termasuk klasifikasi?
- a. HT II
  - b. HT I
  - c. Pre hipertensi
  - d. Normal
  - e. ...
7. Seorang laki-laki TD 170/110. DM (+), PJK (+), Proteinuri (+). Obat Hipertensinya?
- a. ...
  - b. Beta bloker
  - c. ...
  - d. ACE inhibitor
  - e. HCT
8. Seorang perempuan 45 tahun riwayat HT 10 tahun terkontrol dengan obat. DM (+), hiperlipidemia (+). Sekarang TD 150/110, tidak minum obat HT seminggu. Obat yang dapat diberikan
- a. ...
  - b. B bloker
  - c. ...
  - d. ACE inhibitor
  - e. HCT
9. Bayi lahir prematur 2100 gram. Sekarang 2400 gram. ....
- a. VSD
  - b. ASD
  - c. TF
  - d. PDA
  - e. TGA
10. Gambar EKG: VT. Diagnosis
- a. VT
  - b. SVT

- c. ...
- d. ...
- e. ...

11. Gambar EKG: VT . TD 70/50. Tindakan

- a. ...
- b. ...
- c. DC shock
- d. ...
- e. Digitalisasi

12. Gambar EKG : ST elevasi. Pemeriksaan penunjang

- a. Gula darah
- b. Fungsi Ginjal
- c. Fungsi Hati
- d. ...
- e. ...

13. Gambar EKG: ST elevasi. Diagnosis?

- a. Angina stabil
- b. Angina tidak stabil
- c. STEMI
- d. NSTEMI
- e. ...

14. Seorang laki-laki 50 tahun riwayat HT 10 tahun tidak terkontrol. TD 140/90. Kemungkinan gambaran EKG

- a. ...
- b. ...
- c. R di V5/V6 dan S di V1 > 35 kotak kecil
- d. ...
- e. ...

15. Seorang laki-laki sesak, edema, JVP meningkat . Kemungkinan gambaran EKG

- a. ...
- b. ...
- c. R di V5/V6 dan S di V1 > 35 kotak kecil
- d. ...

e. ...

16. Gambar EKG: ST elevasi . Hasil lab yang meningkat dalam 1 jam

- a. ...
- b. CKMB
- c. ...
- d. ...
- e. Troponin

17. Olahraga nyeri. Istirahat EKG normal. Tread mill EKG ST depresi. Diagnosis

- a. Angina stabil
- b. Angina tidak stabil
- c. STEMI
- d. NSTEMI
- e. ...

#### PARU + RADIOLOGI

1. Seorang wanita 47 tahun dibawa ke IGD dengan keluhan sesak dan nyeri dada kanan. Pada pemeriksaan fisik tidak didapatkan ronki, pada palpasi redup di sisi paru kanan atas. Pemeriksaan rontgen thoraks terdapat cairan di pleura kanan dan massa di paru kanan atas. Tes rivalta negative. Identifikasi cairan pleura yang paling tepat adalah:
  - a. BJ > 1,081
  - b. BJ > 1,081, glukosa = plasma darah, sel PMN sedikit, kultur (-)
  - c. BJ < 1,081, glukosa = plasma darah, sel PMN sedikit, kultur (-)
  - d. BJ < 1,081
  - e. Tidak ada yang benar
  
2. Seorang wanita 47 tahun dibawa ke IGD dengan keluhan sesak dan nyeri dada kanan. Pada pemeriksaan fisik tidak didapatkan ronki, pada palpasi redup di sisi paru kanan atas. Pemeriksaan rontgen thoraks terdapat cairan di pleura kanan dan massa di paru kanan atas. Tes rivalta negative. Penanda tumor pada kasus di atas adalah
  - a. CA 19.9
  - b. CA 15.3
  - c. CEA
  - d. CA 125
  - e. PSA

3. Seorang laki-laki 37 tahun datang ke puskesmas dengan keluhan batuk darah sejak 3 minggu yang lalu. Keluhan disertai demam dan lemas. Terdapat penurunan berat badan sebanyak 9kg dalam waktu 2-3bulan terakhir. Pada pemeriksaan didapatkan perawakan kurus, frekuensi napas 30x/menit, ronki (+), perkusi redup. Pemeriksaan awal yang dilakukan adalah
  - a. Rontgen thoraks
  - b. CT scan thoraks
  - c. Sputum BTA
  - d. Sputum gram
  - e. Pemeriksaan darah rutin
  
4. Seorang laki-laki usia 40 tahun datang dengan keluhan batuk sejak 2 bulan yang lalu. Pada pemeriksaan didapatkan ronki, perkusi redup, pemeriksaan sputum BTA (+). Didapatkan peningkatan LED. SGOT/SGPT juga meningkat. Obat yang harus hati-hati dalam penggunaan adalah
  - a. INH
  - b. Rifampicin
  - c. Pirazinamid
  - d. Etambutol
  - e. Streptomisin
  
5. Seorang wanita 40 tahun datang dengan keluhan batuk sejak 3 bulan yang lalu. Batuk berdahak dan berbau. Pada rontgen thorak didapatkan gambaran honeycomb appearance di kedua lapang paru bagian bawah. Diagnosis pasien ini adalah
  - a. Bronchitis
  - b. Bronchiolitis
  - c. Bronchopneumonia
  - d. Bronchiectasis
  - e. Pneumonia
  
6. Seorang laki-laki 30 tahun datang dengan keluhan sesak napas sejak 3 bulan yang lalu. Batuk sejak 1 bulan yang lalu. Pemeriksaan rontgen thorak didapatkan corakan bronkovaskuler berkurang, sela iga melebar, iga mendatar, diafragma letak rendah dan mendatar. Gambaran barrel chest. Riwayat merokok (+) 1 bungkus/hari selama 10 tahun. Diagnosis pasien ini adalah
  - a. pneumothorak
  - b. atelektasis
  - c. TB paru

- d. Bronchitis
  - e. .... (lupa, tp bukan PPOK optionnya)
7. Seorang wanita 40 tahun datang dengan keluhan batuk sejak 3 bulan yang lalu. 1 minggu yang lalu batuk berdarah disertai sesak napas, cepat lelah, dan kadang demam yang tidak terlalu tinggi. Pemeriksaan sputum BTA (-), Pemeriksaan rontgen thorax terdapat infiltrate di kedua lapang paru. Diagnosis pasien ini adalah
- a. TB paru
  - b. Pneumonia
  - c. Bronchopneumonia
  - d. ....
  - e. ....
8. (lupa) ada riwayat asma (+) sejak 10 tahun yang lalu
9. (**gambar** rontgen thorax, paru kiri full putih tertutup perselubungan, paru kanan bersih) pasien keluhan sesak, batuk 2 bulan. Diagnosis pasien ini adalah
- a. TB paru
  - b. Pneumonia
  - c. ....
  - d. ....
  - e. ....
10. Seorang laki-laki 40 tahun datang dengan keluhan sesak napas dan batuk lama. Pada pemeriksaan rontgen thorax didapatkan cavitas berdinding tebal, tepi ireguler dengan air fluid level di paru kiri bawah. Diagnosis pasien ini adalah
- a. TB paru sinistra
  - b. abses paru sinistra
  - c. efusi pleura
  - d. TB milier
  - e. ....
11. Seorang anak usia 2 bulan dibawa orang tuanya ke IGD dengan keluhan panas dan sesak sejak 2 hari yang lalu. Pada pemeriksaan didapatkan demam 39<sup>0</sup>C, frekuensi napas 30x/menit, napas cuping hidung (+). Pada pemeriksaan didapatkan ronki basah halus. Diagnosis pasien ini adalah
- a. Bronchopneumoni
  - b. bronchitis

- c. penumoni
  - d. sindrom .....
  - e. ....
12. Seorang laki-laki usia 19 tahun diantar ke IGD setelah kecelakaan lalu lintas. Didapatkan sesak napas. Tanda vital (lupa). Pada pemeriksaan rontgen didapatkan paru kiri kolaps dengan struktur yang bergeser ke arah kolaps. Struktur yang bergeser tersebut adalah
- a. larynx
  - b. pharynx
  - c. trakea
  - c. tonsil
  - e. esophagus
13. Seorang laki-laki 50 tahun datang dengan keluhan batuk sejak 3 bulan yang lalu. Pada pemeriksaan didapatkan ronki.  
(**gambar** rontgen paru ada infiltratnya di kedua lapang paru)  
Diagnosis awal pasien ini adalah
- a. pneumonia
  - b. TB paru
  - c. atelektasis
  - d. bronchitis
  - e. ....
14. Seorang laki-laki 45 tahun datang dengan keluhan sesak dan nyeri dada kanan.  
(**gambar** rontgen thorak di sudut costophrenicus kanan tertutup perselubungan, khas bgt efusi pleura)  
Diagnosis pasien ini adalah
- a. pneumonia dekstra
  - b. TB milier
  - c. TB paru dekstra
  - d. Efusi pleura dekstra
  - e. abses paru dekstra
15. Seorang laki-laki 50 tahun datang dengan keluhan batuk sejak 2 bulan yang lalu. Pada perkusi redup. Pada pemeriksaan rontgen thorak didapatkan infiltrate granulomatosa (lupa) di kedua lapang paru. Diagnosis pasien ini adalah
- a. TB paru
  - b. TB milier



- c. Pneumonia
  - d. Bronchitis
  - e. ....
16. Seorang pria usia 35 tahun datang ke IGD dengan keluhan sesak napas yang memberat sejak 2 jam. Keluhan juga disertai demam, batuk, dan pilek sejak 5 hari. Pasien mempunyai riwayat asma bronkhiale. Pada pemeriksaan fisik didapatkan dada kanan lebih tinggi, suara vesikuler menurun. Komplikasi apakah yang paling sering terjadi?
- a. Efusi pleura
  - b. Pneumothorax
  - c. Pneumomediastinum
  - d. Fraktur iga
  - e. ...
17. Seorang anak usia 8 tahun datang dibawa oleh ibunya ke dokter praktek dengan keluhan batuk berdahak kental sejak 5 hari. Dahak tidak bisa dikeluarkan. Keluhan disertai pilek dan demam. Pada pemeriksaan fisik sudah tidak didapatkan pilek dan demam. Terapi apakah yang paling tepat?
- a. Ambroxol
  - b. Codein
  - c. Dextromethrphan
  - d. \..
  - e. ...
18. Seorang laki-laki 40 tahun dalam pengobatan TB 2 bulan mengeluh penglihatannya terganggu. Obat apakah yang menyebabkan?
- a. Rifampisin
  - b. Isoniazid
  - c. Pirazinamid
  - d. Etambutol
  - e. Streptomisin
19. Wanita 25 tahun dalam pengobatan TB 4 bulan mengeluh pusing, lemas dan mual. Setelah dilakukan pemeriksaan lab didapatkan adanya defisiensi asam folat. Obat apakah yang menyebabkan?
- a. Rifampisin
  - b. Isoniazid
  - c. Pirazinamid

- d. Etambutol
  - e. Streptomisin
20. Seorang laki-laki 35 tahun dalam pengobatan TB sejak 4 bulan mengeluh badannya kuning. Riwayat merokok sejak 15 tahun. Dari pemeriksaan didapatkan vital sign dalam batas normal, sclera ikterik. Pasien tidak mengkonsumsi obat selain OAT. Apakah penatalaksanaan yang paling tepat?
- a. Menghentikan rifampisin
  - b. Menghentikan isoniazid
  - c. Menghentikan pirazinamid
  - d. Menghentikan semua OAT
  - e. Tetap melanjutkan OAT dengan pengawasan
21. Seorang wanita 24 tahun dalam masa menyusui dan sekarang terdiagnosis menderita TB dan menjalani terapi OAT. Penatalaksanaan yang paling tepat adalah?
- a. Bayi diberi susu formula saja
  - b. Menghindarkan kontak bayi dengan ibunya
  - c. Bayi tetap diberikan ASI dan INH untuk mencegah tertular
  - d. Bayi tetap diberikan asi dan OAT yang sama dengan ibunya
  - e. Bayi tidak diberikan ASI
22. Seorang ibu mengeluh bahwa anaknya yang berusia 8 bulan tidak nafsu makan dan berat badannya tidak naik. Tidak didapatkan keluhan lain. Pemeriksaan fisik dalam batas normal. Diketahui bahwa ayahnya sedang dalam pengobatan paru jangka panjang dan sang anak dekat dengan ayahnya. Pemeriksaan apakah yang paling tepat?
- a. Pemeriksaan tes mantoux
  - b. Pemeriksaan lab darah
  - c. Pemeriksaan radiologi
  - d. Pemeriksaan lab darah dan tes mantoux
  - e. Pemeriksaan lab darah dan radiologi
23. Seorang wanita 22 tahun datang ke IGD dengan keluhan sesak napas yang semakin memberat >30 menit. Sesak dirasa hilang timbul, terutama jika terkena debu dan dingin. Sebelumnya pasien telah memiliki riwayat asma bronkhiale. Dan beberapa minggu terakhir sesak dirasa memberat hingga 3x seminggu. Penatalaksanaan apa yang paling tepat?
- a. Injeksi kortikosteroid
  - b. Inhalasi kortikosteroid
  - c. Injeksi bronchodilator

- d. Inhalasi bronchodilator
  - e. ...
24. Pria 35 tahun datang ke praktek dengan keluhan sesak napas yang disertai demam dan batuk sejak 5 hari. Pada pemeriksaan fisik didapatkan TD 130/80 HR 88x/menit RR 28x/menit dan suhu 38<sup>0</sup> C. dari hasil radiologi didapatkan gambaran perselubangan inhomogen pada basal paru kanan disertai gambaran air bonkhogram. Diagnose apa yang paling tepat?
- a. Pneumonia
  - b. Pneumothoraks
  - c. TB paru
  - d. Hematothoraks
  - e. Bronchopneumonia
25. Seorang pria 40 tahun mengeluhkan sesak napas yang tiba-tiba memberat disertai dengan nyeri pada dada kiri. Riwayat merokok (+) sejak 15 tahun. Pada pemeriksaan fisik didapatkan RR meningkat, dada kiri hipersonor sampai setinggi SIC kemudian redup. Bagaimanakah gambaran radiologinya? (option lupa)
26. Laki-laki usia 17 tahun datang ke IGD dengan asma parah selama sekitar 24 jam terakhir, pasien sadar dan bisa berbicara kalimat singkat. Terapi apa yang tepat?
- a. Aerosol
  - b. Magnesium intravena
  - c. Aminophilin
  - d. Aerosol beta agonis reseptor selektif
  - e. Inhalasi beta antagonis reseptor muskarinik kolinergik
27. Anak sehat usia 2 tahun, tiba-tiba sesak dan mengi. Pemeriksaan fisik didapat hipoksia dan mengi. Diagnosis yang tepat ?
- a. Asma
  - b. Aspirasi benda asing
  - c. Kelainan saluran nafas bawah
  - d. Bronkiolitis
  - e. Pneumonia
28. Anak usia 3 tahun, dengan demam dan batuk selama 3 hari. Suhu 39 derajat, rr 50x/menit, cuping hidung merah dan retraksi subkostal. Auskultasi didapat krepitasi bilateral. Saturasu oksigen 98%, Hb 11,5%, leukosit 280.000, 75% neutrofil, trombosit 150.000. foto rontgen menunjukkan infiltrat di seluruh parenkim paru bilateral. Diagnosis yang tepat ?

29. Laki-laki usia 60 tahun datang k IGD dengan keluhan sesak, dirasakan sejak 2 hari, pasien 1 bulan terakhir batuk dan riwayat merokok 1 pack per hari, batuk berdahak berwarna kuning kental. Foto rontgen didapatkan gambaran hiperlusen pada pulmo dextra, pemeriksaan fisik didapatkan suara hipersonor pada pulmo. Diagnosis yang tepat?
- Pneumothorak
  - Emfisema
  - PPOK eksaserbasi akut
  - Bronkhitis
  - Pneumonia lobaris

### MATA

- Seorang perempuan 50 tahun mengeluhkan pandangan kabur pada mata kanan sejak 5 hari yang lalu, pasien juga mengeluhkan pusing, mata cekot – cekot, miosis dan mual muntah. Pada pemeriksaan didapatkan visus mata kanan 5/60, pinhole tidak maju, pada pemeriksaan segmen anterior didapatkan konjungtiva merah, kornea keruh, pupil midriasi, dan sudut bilik mata menyempit. Pemeriksaan segmen posterior tidak dapat dilakukan. TIO 50 mmHg. Mata kiri visus didapatkan 5/9, pinhole normal. Pemeriksaan segmen anterior posterior dalam batas normal. Diagnosis pada kasus di atas adalah
  - Glaukoma Primer Sudut Terbuka
  - Glaukoma Primer Sudut Tertutup
  - Glaukoma Sekunder Sudut Terbuka
  - Glaukoma Absolut
  - Glaukoma Akut
- Seorang perempuan 35 tahun datang ke RS, setelah dipukul suaminya. Pada pemeriksaan didapatkan oedem palpebra, perdarahan subkonjungtiva dan terdapat darah pada 1/3 COA. Penatalaksanaan paling segera untuk pasien tersebut adalah
  - Bed rest head up posisi 30°
  - Asam Tranexamat
  - Tetes Atropin
  - Tetes antibiotik dan kortikosteroid
  - Semua Benar

3. Seorang laki – laki 25 tahun datang ke RS untuk memeriksakan mata sebagai syarat untuk melamar kerja. Pada pemeriksaan visus OD dan OS normal. Selanjutnya akan dilakukan pemeriksaan buta warna.  
Kasus buta warna yang sering pada laki- laki adalah buta warna
  - a. Kuning Biru
  - b. Kuning Hijau
  - c. Merah Biru
  - d. Merah Kuning
  - e. Merah Hijau
  
4. Seorang Perempuan 50 tahun datang dengan keluhan pandangan mata kanan kabur sejak 5 jam yang lalu. Pada pemeriksaan visus OD 5/60 OS 5/5. Pasien sering mengeluhkan adanya kilatan cahaya, kemudian padangan seperti terhalang oleh suatu tirai. Segmen anterior tenang. Kemungkinan penyebab dari kasus tersebut adalah
  - a. Peningkatan tekanan intraokuler
  - b. Lapang pandang menyempit
  - c. Retina lepas dari tempatnya
  - d. Infeksi pada kornea
  - e. Kerusakan saraf optic
  
5. Seorang Perempuan 50 tahun datang dengan keluhan pandangan mata kanan kabur sejak 5 jam yang lalu. Pada pemeriksaan visus OD 5/60 OS 5/5. Pasien sering mengeluhkan adanya kilatan cahaya, kemudian padangan seperti terhalang oleh suatu tirai. Segmen anterior tenang. Pemeriksaan yang diperlukan untuk menegakkan diagnosis adalah
  - a. Pemeriksaan Tonometer
  - b. Pemeriksaan Lapang Pandang
  - c. Funduskopi
  - d. Pemeriksaan Refraksi
  - e. Pemeriksaan Persepsi Warna

#### KULIT

1. Laki-laki 20 tahun, mengeluh leher dan punggung gatal-gatal. Pada UKK didapatkan makula hipopigmentasi berukuran 3 cm. Pemeriksaan untuk mendiagnosis adalah
  - a. KOH
  - b. Gram
  - c. Giemsa
  - d. Tzank

2. Perempuan 34 tahun, mengeluh leher dan punggung gatal-gatal. pada UKK didapatkan makula hipopigmentasi berbagai ukuran. Pemeriksaan KOH ditemukan hifa pendek dan spora. Penyebabnya?
  - a. Ptiriasis Versicolor
  - b. ...
  
3. Anak umur 5 tahun, muncul bercak merah dengan benjol-benjolan berisi air, awalnya di dada lalu menyebar ke seluruh tubuh, 3 hari yang lalu demam, tidak pernah imunisasi sebelumnya. UKK : vesikel dan krusta kering. Penyebabnya?
  - a. Varisela
  - b. Morbili
  - c. ...
  
4. Penambang emas tradisional mengeluh gatal-gatal di punggung. UKK : terdapat bentuk seperti terowongan, serpiginosa. Penyebabnya?
  - a. Trichuris Trichiura
  - b. Sarcoptes Scabei
  - c. Pediculosis Pubis
  - d. Pedikulosiscapitis
  
5. Wanita 34 tahun, mengeluh gatal terutama di daerah lipatan paha. Semakin gatal jika berkeringat, UKK : patch eritem, papul eritem, central healing di daerah inguinal, pantat, perineum. Diagnosisnya?
  - a. Tinea Kruris
  - b. Tinea Korporis
  - c. Candidiasis
  
6. Wanita 30 tahun, mengeluhkan timbul jerawat, semakin parah jika haid. UKK : papul eritem, pustula. Oleh dokter spesialis kulit disarankan melakukan perawatan. Patomekanisme apa yang dapat dihambat dengan melakukan terapi tersebut?
  - a. Hiperkeratinasi kelenjar sebacea
  - b. Hipersekresi kelenjar androgen
  - c. Menekan bakteri penyebab jerawat
  
7. Laki-laki 70 tahun, mengeluh gatal di seluruh tubuh, terutama saat siang hari, kamar pasien panas, maka pasien menggunakan kipas angin. UKK : kulit kering, bekas garukan. Diagnosis?
  - a. Tinea corporis
  - b. Pruritus senilis

c. Candidiasis

8. Pasien DM mengeluh gatal di punggung. UKK ditemukan patch eritem disertai papul eritem serta dikelilingi nodul eritem disekitarnya (pokok e mengarah ke lesi satelit). Apa yang menyebabkan munculnya keluhan tersebut?
  - a. Perubahan kadar darah kulit
  - b. Perubahan kadar gula darah
  - c. ....
  
9. (Soalnya mirip sama nomor 5) Wanita 34 tahun, mengeluh gatal terutama di daerah lipatan paha. Semakin gatal jika berkeringat, UKK : patch eritem, papul eritem, central healing di daerah inguinal, pantat, perineum. Diagnosisnya?
  - a. Tinea Kruris
  - b. Tinea Korporis
  - c. Candidiasis
  - d. ....
  
10. Laki-laki 20 tahun mengeluh gatal-gatal diseluruh tubuh, timbul mendadak dan menghilang secara tiba-tiba. UKK : bercak merah dengan permukaan kulit yang lebih meninggi (biduren??). Pasien juga mengeluh sakit gigi, dan sakit saat BAB serta demam. Patomekanismenya?
  - a. Respon autoimun karena garukan
  - b. Peningkatan sel darah merah
  - c. Pelebaran pembuluh darah
  - d. ...
  
11. Ibu membawa anaknya yang pitak/alopesia, ditemukan patch eritem yang beskuama, dengan titik hitam di permukaannya (ngarahnya ke *black dot*). Lab didapatkan hifa sejati pada batang rambut. Obatnya?
  - a. Tablet griseofulvin
  - b. Shampo ...
  - c. Krim mikonazole
  - d. Tablet ketokonazole
  
12. Gambar (ngarah ke psoriasis) muncul saat stress. tanda khasnya?
  - a. Auspitz sign
  - b. Penomena Tetesan lilin
  - c. K.... sign

13. Mau dilakukan kerokan muka ke pasien dengan lesi kemerahan. Hal yang pertama kali harus dilakukan
- informed consent
  - persiapkan alat dan bahan
  - menyipakan objek glass
14. Pasien DM dengan gatal-gatal. UKK makulopapular eritem dengan nodul eritem di sekitarnya (lesi satelit), disertai pustula. Gula tidak terkontrol. Sekarng dalam pengobatan gula.  
Jawaban terapinya kombinasi, jadi agak lupa kombinasinya, pokok e pilihan obatnya :
- Obat OAD
  - Antibiotik oral
  - Gentamicyn cream
  - Salep mikonazole
15. Pasien mengeluh gatal-gatal diseluruh tubuh. UKK makulopapular eritem , likenifikasi(maaf agak lupa), ayah pasien menderita asma dan alergi. Diagnosisnya adalah
- Dermatitis atopik
  - Dermatitis numularis
  - ...
16. Gambar (mengarah ke herpes zoster, vesikel berkumpul dengan dasar eritem). Dilakukan pemeriksaan Tzank. Yang didapatkan?
- Sel Raksasa
  - ....
1. Seorang laki-laki mengeluh ada bercak dipunggung yang dirasa agak gatal, bercak eritem berbentuk lonjong dan tepinya berbatas tegas dengan ditutupi skuama halus.  
Diagnosisnya?
- Pityriasis versikolor
  - Tinea korporis
  - Pityriasis rosea
  - ...
2. Seorang laki-laki mengeluhkan mengeluarkan nanah dari lubang kemaluan..pemeriksaan yang tepat..
- Giemsa



- b. Zieln nelson
  - c. KOH 10%
  - d. Tinta cina
3. Seorang laki-laki mengeluhkan mengeluarkan nanah dari lubang kemaluan..dari pemeriksaan histopatologis didapatkan gambaran...
4. Seorang laki-laki mengeluhkan mengeluarkan nanah dari lubang kemaluan..pengobatan yang tepat adalah...
5. Seorang laki laki 31 tahun datang dengan keluhan nyeri saat buang air kecil. Nyeri dirasakan sejak 3 haru yang lalu. Keluar nanah saat tetes terakhir buang air kecil. Nampak seperti gambar\*. Dari pemeriksaan lab tidak nampak seperti biji kopi berpasangan. Sudah pernah dipiksakan dan diberi amoksisilin namun tidak membaik. Pengobatan yang anda berikan :
  - a. Ofloksasin
  - b. Minosiklin
  - c. Triamfenikol
  - d. xxx
  - e. Metronidazol
6. Seorang perempuan 20 tahun datang dengan keluhan gatal di leher bagian belakang. Keluhan dirasakan sejak 1 minggu yang lalu. Keluhan disertai kemerahan di punggung. Nampak papueritematous, serpiginosa timbul, dan terowongan. Pasien bekerja di pertambangan emas nasional. Apa kemungkinan penyebabnya :
  - a. Sarcoptesscabei
  - b. Pedikulosis capitis
  - c. Trikoristrikiura
  - d. xxxxx
  - e. Ankilostomacanium
7. Seorang perempuan 20 tahun dating dengan keluhan bintil-bintil berair. Keluhan sejak 6 hari yang lalu. Xxxx.Pato mekanisme dari lesi :
  - a. Celah sub epidermal dengan sebulan limfosit
  - b. Multinukleated sel dengan sebulan netrofil
  - c. Sel raksasa dengan inti banyak
  - d. Foamy sel dengan limfosit matang
  - e. Sel makrofag dengan inti banyak dan besar

8. Perempuan 34 tahun datang dengan keluhan gatal pada lipatan paha sejak 3 bulan yang lalu. Gatal bertambah saat berkeringat. Lesinya makula dengan tepi polisiklik, vesikel dan papula, dengan central healing di lipatan paha, perineum, dan perianal. Diagnosanya :
- Herpes simpleks
  - Tinea kruris
  - Tinea korporis
  - Eritrasma
  - Kandidiasis intertriginosa
9. Anak 6 tahun datang dengan keluhan pitak di kepala sejak 2 minggu. Kadang gatal dan mengganggu tidur. Hasil pemeriksaan : alopesia diameter 3 cm dengan titik hitam di tengahnya. Dari pemeriksaan lab didapatkan hifa sejati pada batang rambut. Penanganan yang tepat :
- Krimmikonazol
  - Sampobifonazol
  - Tablet ketokonazol
  - Tablet griseofulvin
  - Tablet amfoterisin B
10. Laki-laki 26 tahun datang dengan keluhan bercak kemerahan di badan yang lebih tinggi dari jaringan sekitar. Sejak 1 minggu yang lalu. Kadang gatal dan nyeri. xxxxx. Patomekanisme :
- xxxxx
  - Respon autoimun karena garukan
  - Peningkatan sel darah merah
  - Pelebaran pembuluh darah
  - Penambahan pembuluh darah
11. Laki-laki 26 tahun datang dengan keluhan rasa perih di rongga mulut sejak 2 minggu yang lalu hingga sulit menelan. Disertai demam, batuk, dan diare sejak 3-5 minggu sebelumnya. Sekarang berat badan hanya 37 kg. Di seluruh badan ada kudis dan mata kuning. Pasien mempunyai riwayat narkoba suntik. Kelainan apa yang sering ditemukan pada mulut :
- Kandidiasis/ thrust oral
  - Kandidiasis
  - Tonsilitis
  - Faringitis
  - xxxxx

12. Anak berumur 2 hari diperiksa karena keluar nanah pada kedua mata. Didapatkan riwayat ibunya nyeri saat BAK dan keputihan sejak 3 bulan yang lalu. Dari pemeriksaan didapatkan baktericoccus, gram negative. Kemungkinan penyebab :
- Plasmodium
  - Banhelmiacanthari
  - Streptokokus pyogenes
  - Stafilokokus aureus
  - Neisseria gonore
13. Anak umur 5 tahun datang dengan keluhan bentol berair sejak 1 hari yang lalu. Awalnya timbul di dada lalu menyebar sampai wajah dan lengan. 3 hari Sebelum timbul bentol pasien demam dengan suhu  $38^{\circ}\text{C}$ . Pasien belum pernah diimunisasi. Lesi yang tampak mulai Macula dan papula sampai vesikel dan krusta superfisial. Apa kemungkinan diagnosanya :
- Morbili
  - Varisela
  - DemamSkarlet
  - xxxxx
  - xxxxx
14. Laki laki 24 tahun datang dengan keluhan gatal pada lipatan paha sejak 2 minggu yang lalu. Gatal bertambah saat berkeringat. Lesinya makula dengan tepi polisiklik, vesikel dan papula, dengan central healing di lipatan paha, perineum, dan perianal. Diagnosanya :
- Herpes simpleks
  - Tinea kruris
  - Tinea korporis
  - Eritrasma
  - Kandidiasis intertriginosa
15. Laki laki 21 tahun datang dengan tukak leher sejak 2 tahun yang lalu. Tukak pecah 1 tahun yang lalu dan membentuk skin bridge (+). Kemungkinan diagnosanya adalah :
- TB kulit
  - MH lepra
  - MH TB
  - Skrofuloderma
  - ....

16. Laki-laki 65 tahun datang dengan keluhan gatal di tengkuk dan punggung. Pemeriksaan : plak berbatas dan likenifikasi. Diagnosis :
- Dermatitis kronis
  - Dermatitis atopi
  - Dermatitis numuler
  - Neurodermatitis
  - Dermatitis seboroik.
17. Wanita 30 tahun, sudah menikah, datang ke dokter dengan keluhan keluar cairan keputihan dari kemaluannya. Keluhan sudah dirasakan sejak 1 bulan. Dari pemeriksaan vulva dan vagina didapatkan luka lecet karena sering digaruk. Dari vagina keluar cairan putih seperti bulir nasi atau susu basi. MO penyebab?
- Trichomonas vaginalis
  - Candida albicans
  - E. Coli
  - Salmonella sp
  - Gardnerella vaginalis
18. Perempuan 26 tahun keluhan gatal di lipit paha sejak 1 minggu. Gatal bertambah jika berkeringat. Dari pemeriksaan fisik didapatkan macula eritem, tepi polisiklik, dengan papul dan vesikel, disertai skuama, central healing. Diagnosis?
- PVC
  - Candidiasis
  - Tinea Cruris
  - Tinea Corporis
  - Eritrasma
19. Anak perempuan 6 tahun dibawa ibunya ke dokter dengan keluhan nyeri di kemaluan, keputihan dan sulit BAK. Sejak 1 minggu terakhir pasien sering terbangun di malam hari karena gatal di daerah anus. Pada suatu malam ibu pasien pernah mendapatkan benda putih kecil seperti parutan kelapa di daerah perianal. Dari pemeriksaan fisik didapatkan kemerahan dan luka lecet bekas garukan di daerah perianal. Pemeriksaan apusan perianal didapatkan telur cacing berbentuk asimetris berisi larva. Mekanisme terjadinya keputihan?
- Tidak berkaitan
  - Rasa gatal menyebar dari perianal ke vagina
  - Migrasi larva cacing ke vagina, menyebabkan vaginitis
  - 
  - Penyebaran secara sistemik

20. Anak perempuan 8 tahun dibawa ibunya berobat ke dokter dengan keluhan bintik-bintik berisi air di seluruh tubuh sejak 2 hari. Demam tinggi 2 hari sebelum keluar bintik, demam mulai turun saat muncul bintik. Bintik-bintik pertama muncul di daerah mulut, kemudian menyebar ke wajah dan seluruh tubuh. Dari hasil pemeriksaan fisik didapatkan ruam vesikel di seluruh tubuh, termasuk telapak tangan dan kaki, bentuk dan ukuran sama, utuh, tidak pecah bila ditusuk. Diagnosis?
- Rubella
  - Measles
  - Variola
  - Varicella
21. Anak laki-laki usia 10 tahun dibawa ibunya berobat dengan keluhan gatal-gatal di tangan badan dan genital. Gatal dirasakan sejak 1 minggu terutama saat malam hari. Abang pasien yang tidur bersama dengan pasien juga sudah merasakan keluhan yang sama. Dari hasil pemeriksaan fisik didapatkan vesikel di sela jari tangan dan di sekitar pubis. Penatalaksanaan dari segi kedokteran komunitas?
- Tidak perlu di terapi karena self limiting disease
  - Hanya pasien yg diterapi sampai sembuh
  - Pasien dan abangnya yg tidurbersama
  - Seluruh keluarga
  - Anak dan kelompok umur yg rentan
22. Perempuan 20 tahun, keluhan sariawan sejak 1 tahun. Pasien juga mengeluhkan sering demam, badan pegal dan nyeri sendi. Terdapat bercak kemerahan pada wajah. Pada kulit tangan kemerahan dan terdapat bercak merah kehitaman. Keluhan pada kulit hilang timbul. Keluhan pada kulit timbul jika pasien terkena sinar matahari. Nafsu makan turun. Dari pemeriksaan penunjang didapatkan ANA test (+) dan anti ds DNA yang tinggi. Obat yg harus diberikan
- Obat kumur
  - Paracetamol
  - Kortikosteroid
  - .....
23. Perempuan 20 tahun, berobat ke poliklinik RS dg keluhan gatal di telapak tangan. Gatal terutama di rasakan telapak tangan dan jari-jari. Gatal dirasakan setelah pasien memegang es. Pasien juga mengeluhkan bibir terasa tebal apabila pasien minum. Diagnosis?
- Urtikaria

- b. ...
  - c. Dermatitis kontak
  - d. Vaskulitis
24. Laki-laki 40 tahun keluhan bercak pucat di dada dan punggung sejak 1 bulan. Bercak kering dan bersisik. Pemeriksaan kerokan kulit dg KOH didapatkan ragi dan hifa seperti mie dan bakso. Penyebabnya?
- a. Bakteri
  - b. Jamur
  - c. Parasit
  - d. Virus
25. Anak laki-laki 5 tahun mencoba menggapai kompor dan memengam panicle yang berisi sup yg mendidih. Beberapa jam kemudian timbul kemerahan pada tangan, di ikuti lepuh-lepuh pada jari tangan. Mekanisme yang terjadi?
- a. Inflamasi serosa
  - b. Inflamasi granulomatosa
  - c. Inflamasi purulenta
  - d. Inflamasi fibrinosa
  - e. Ulserasi

#### THT

1. Pasien anak-anak perempuan 7 tahun datang diantar ibunya dengan keluhan panas tinggi sejak 3 hari, batuk (+), pilek (+). Pada pemeriksaan didapatkan faring hiperemis, tonsil hiperemis T2-T2, kripte melebar, dan terdapat sedikit bercak putih di permukaannya. Apa diagnosisnya?
  - a. Faringitis
  - b. Tonsilitis
  - c. Tonsilofaringitis
  - d. Laringitis
  - e. Difteri
2. Seorang pasien pria 30 tahun datang dengan keluhan nyeri tenggorokan sejak 2 minggu yang lalu. Demam (+), nyeri saat menelan (+). Pada pemeriksaan didapatkan pembesaran unilateral, fluktuasi fossa supratonsiler (-), uvula terdesak ke arah kontralateral dan terdapat pembesaran kelenjar leher ipsilateral. Pada pemeriksaan cairan ruang peritonsiler didapatkan cairan darah (+), pus (-). Diagnosisnya?
  - a. Abses tonsil

- b. Abses parafaring
  - c. Abses peritonsiler
  - d. Abses faring
  - e. Paratonsilar infiltrate
3. Seorang pasien anak perempuan datang ke puskesmas diantar ibunya dengan keluhan panas tinggi. Pasien nampak rewel dan menangis bila dipegang dan ditanyai. Pasien juga terlihat sering menarik-narik telinga kanannya. Pada pemeriksaan dari lubang telinga kanan keluar cairan yang kemudian dilakukan pemeriksaan *swab*. Hasil pengecatan Gram didapatkan bakteri Gram positif dan kokkus berantai. Etiologi penyakit pasien adalah
- a. Staphylococcus aureus
  - b. Streptococcus pneumonia
  - c. Haemophylus influenza
  - d. ....
  - e. ....
4. Seorang pasien anak perempuan usia 3 tahun datang diantar ibunya dengan keluhan suara serak dan sering mengorok. Demam (+), mual muntah (+). Apakah komplikasi yang paling mungkin?
- a. Laringitis
  - b. Faringitis
  - c. Tonsilofaringitis
  - d. ...
5. Pasien perempuan usia 2 tahun datang dengan keluhan nyeri telinga sejak kemarin. Nyeri didahului adanya batuk dan pilek. Pasien juga baru saja bepergian menggunakan pesawat terbang. Sampai saat ini pasien masih minum susu menggunakan dot. Diagnosis pasien adalah
- a. Otitis media efusi
  - b. Otitis media akut
  - c. Myringitis
  - d. ....
6. Pasien laki-laki usia 25 tahun datang dengan keluhan pusing berputar saat menggerakkan kepala ke kiri sejak 2 minggu yang lalu. Riwayat trauma, meminum obat-obat ototoksik, dan telinga berdenging disangkal. Pada pemeriksaan didapatkan membrana timpani telinga kiri perforasi di sentral, keluar cairan mukoserous. Pada test penala didapatkan test Weber

lateralisasi ke kiri, test fistula telinga kanan dan kiri negative. Pada pemeriksaan Dix-Hallpike didapatkan nystagmus ke arah kiri pada posisi *left head hanging*. Apa diagnosisnya?

- a. Tuli Konduksi
- b. Tuli Sensorineural
- c. Tuli Campuran
- d.

7. Pasien wanita usia 50 tahun datang dengan keluhan pendengarannya berkurang sejak 2 minggu yang lalu. Pada pemeriksaan telinga didapatkan membrana tympani kanan dan kiri utuh. Pada test penala didapatkan test Weber lateralisasi ke kiri, test Rhine telinga kanan dan kiri positif, test Schwabach telinga kanan memanjang. Apa diagnosis pasien?

- a. Telinga normal
- b. Tuli konduksi telinga kiri
- c. Tuli sensorineural telinga kanan
- d. ....

8. Pasien laki-laki 20 tahun datang dengan keluhan pendengaran berkurang sejak 3 hari yang lalu. Keluhan didahului dengan pilek dan hidung tersumbat. Pasien juga mengeluhkan mendengar suaranya sendiri terdengar lebih keras. Apa diagnosisnya?

- a. Cerumen prop
- b. Oklusi tuba
- c. ...
- d. ...

9. Pasien laki-laki usia 8 tahun datang dengan keluhan keluar darah berwarna merah segar dari hidung sejak 10 menit yang lalu. Sebelumnya pasien mengeluh pilek dan bersin-bersin agak keras. Pertolongan pertama yang dilakukan

- a. Pasien tidur dan disuruh menengadahkan kepala dan memencet di antara kedua mata
- b. Pasien tidur miring dan memencet di antara kedua mata
- c. Pasien duduk dan menengadahkan kepala dan memencet di antara kedua mata
- d. Pasien duduk dan memiringkan kepala ke kiri dan memencet di antara kedua mata
- e. Pasien duduk dan memencet kedua cuping hidung ke arah sekat hidung

10. Anak 5 tahun datang dengan keluhan nyeri telinga, demam, lesu, tidak nafsu makan. Pada pemeriksaan telinga didapatkan membrane timpani merah menonjol, tidak didapatkan perforasi. Diagnosis:

- a. Otitis media serosa akut
- b. Otitis media kronis



- c. Folikulitits
  - d. Miringitis
  - e. Otitis eksterna
11. Seorang wanita 30 tahun dengan keluhan bersin-bersin, keluar cairan encer dari hidung sejak 3 hari yang lalu. Dalam beberapa hari ini cairan yang keluar dari hidung menjadi kental. Pemeriksaan hidung didapatkan konka hiperemis, oedem, terdapat cairan kental. Diagnosis:
- a. Rhinitis alergi
  - b. Rhinitis vasomotor
  - c. Sinusitis maksilaris
  - d. Rhinitis akuata
  - e. Sinusitis frontalis
12. Seorang wanita 32 tahun datang dengan keluhan hidung gatal dan sering bersin-bersin sejak 1 tahun yang lalu. Dari hidung keluar cairan encer yang dirasakan terus menerus sampai mengganggu konsentrasi saat bekerja. Pemeriksaan hidung didapatkan kavum nasi sempit, konka oedem, tidak terdapat cairan serosa. Diagnosis:
- a. Rhinitis alergi intermiten sedang
  - b. Rhinitis alergi intermiten sedang-berat
  - c. Rhinitis alergi persisten ringan
  - d. Rhinitis alergi persisten sedang
  - e. Rhinitis alergi persisten berat
13. Seorang ibu membawa anak lelaki berumur 3 tahun yang sejak semalam mengeluh sakit ditelinga kirinya. Sejak 3 hari yang lalu anak tersebut demam, batuk pilek disangkal. Nyeri tekan tragus positif, MAE tidak ditemukan kelainan, membrana timpani memuncung dan hiperemis, sekret (-). Diagnosis apa yang tepat?
- a. Otitis Media Efusi
  - b. Otitis Media Kronis
  - c. Otitis Media Akut
  - d. Otitis Eksterna Difusa
  - e. Otitis Eksterna Sirkumkripta
14. Seorang wanita usia 29 tahun datang ke praktek anda mengeluhkan kedua telinga berkurang pendengarannya, penurunan pendengaran sudah dirasa sejak 2 bulan yang lalu, namun semakin lama semakin menjadi. Pasien merasakan pendengaran sebelumnya normal, pasien berbicara dengan suara pelan meski ditempat yang ramai. Pasien juga sering

merasa telinganya berdenging mengganggu dan sering merasakan pusing. Diagnosis apa yang tepat :

- a. Otosklerosis
- b. Timpanosklerosis
- c. Kolesteatom
- d. Serumen prop
- e. Mastoiditis

15. Seorang laki-laki 55 tahun datang ke puskesmas dengan keluhan nyeri hebat di telinga kanannya. Terapi kausatifnya

- a. Acyclovir
- b. Amoxicillin
- c. Paracetamol
- d. -
- e. -

16. Seorang ibu membawa seorang anak lelaki berumur 3 tahun yang sejak semalam mengeluh sakit ditelinga kirinya. Sejak seminggu yang lalu anak batuk pilek. Nyeri tekan tragus negatif, MAE tenang, sekret negatif, membrana timpani intak dan suram. Diagnosis apa yang tepat :

- a. Otitis Eksterna Sirkumkripta
- b. Otitis Media Supuratif Kronik
- c. Otitis Media Serosa
- d. Serumen Prop
- e. Otitis Media Difusa

17. Seorang laki-laki 20 tahun datang dengan keluhan telinga terasa sakit dan penuh, tidak keluar cairan. Pada pemeriksaan dengan otoskop ditemukan canalis auditorius 2/3 dalam hiperemis, oedem dengan batas yang tidak jelas, membran timpani intak. Diagnosis apa yang tepat :

- a. Otitis Eksterna Difusa
- b. Otitis Media Supuratif Kronis
- c. Otitis Media Akut
- d. Otitis Eksterna Sirkumkripta
- e. Otitis Media Efusi

18. Seorang wanita 29 tahun datang ke praktek saudara dengan keluhan hidung tersumbat. Pasien mengaku sering mengalami hidung tersumbat, dan sering bersin-bersin serta keluar ingus encer sejak beberapa tahun yang lalu. Sejak 6 bulan yang lalu pasien menggunakan obat semprot hidung untuk mengurangi keluhan tersebut. Pada pemeriksaan rhinoskopi

anterior terdapat konka ...., berwarna ...., dengan cairan serosa. Penyakit apa yang diderita pasien tersebut?

- a. Rhinitis Alergi
- b. Rhinitis Vasomotor
- c. Rhinitis Medikamentosa
- d. Rhinosinusitis
- e. Sinusitis

19. Seorang laki-laki 32 tahun datang ke praktek saudara dengan keluhan hidung tersumbat dan pusing di daerah depan kepala sejak 4 hari yang lalu. Pasien juga sering merasakan terdapat dahak yang sulit keluar di tenggorokan yang terasa berasal dari hidung. Pada pemeriksaan didapatkan nyeri tekan di daerah antara mata dan sekitar hidung, pemeriksaan rhinoskopi posterior terdapat post nasal drip. Diagnosis apa yang sesuai :

- a. Rhinosinusitis
- b. Sinusitis akut
- c. Sinusitis Kronis
- d. Rhinitis Alergi
- e. Rhinitis Vasomotor

20. Seorang perempuan 30 tahun datang ke praktek saudara dengan keluhan pusing berputar sejak 2 hari yang lalu. Pusing berputar dirasakan pasien hilang timbul sejak sekitar 3 minggu yang lalu. Pasien juga merasakan berkurang pendengarannya saat gejala pusing berputar itu datang, telinga terasa penuh, selain itu pasien sering merasakan telinganya berdenging meski tidak saat serangan.

- a. Meniere disease
- b. BPPV
- c. Tinnitus
- d. Neuritis Vestibuler
- e. Sklerosis Multipel

21. Pasien datang dengan keluhan bersin-bersin, hidung tersumbat sebelah. Sekret paling banyak keluar di pagi hari. 3 hari yg lalu pasien pergi ke pabrik semen.

Diagnosa?

- a. Rinitis vasomotor
- b. Rinitis alergi
- c. Rinitis akut
- d. Rinitis kronik
- e. ....

22. Seorang laki-laki usia 25 tahun datang dengan keluhan hidung mengalami perdarahan dan tersumbat di satu sisi. Sebelum masuk rs pasien mengalami kecelakaan dan hidung terbentur benda tumpul. Tekanan darah 125/80, nadi 80 x menit. Dari hasil pemeriksaan terdapat cavum deviasi dan keluar darah dari rongga posterior
- Peatalaksanaan?
- Pasang tanpon anterior + konsul
  - Pasang tanpon posteror + konsul
  - Pasang infus + konsul
  - Pasang O2 + konsul
  - Pemberian dekonjestan + konsul

### NEUROLOGI

- Seorang laki-laki 70 tahun mengeluhkan tungkai dan lengan kiri tidak bisa digerakkan sejak kemarin secara mendadak. Selain itu juga mengeleuh bicara pelo, mulut mencong. TD : 200/100 mmHg. Dari pemeriksaan didapatkan hemiplegi sinistra. Pemeriksaan penunjang apakah yang paling tepat untuk mendiagnosis kasus tersebut?
  - CT-Scan**
  - Elektrokardiografi
  - Echocardiografi
  - Elektromiografi
  - Foto rontgen kepala
- Seorang laki-laki 40 tahun mengeluhkan nyeri kepala sejak 1hari yang lalu. Nyeri disertai dengan demam tinggi dan riwayat kejang sekali. Riwayat TB paru dan berobat tidak teratur. Dari pemeriksaan didapatkan kaku kuduk dan brudzinski positif, penurunan kesadaran dan suhu 39°C. Diagnosis apakah yang paling tepat untuk pasien tersebut?
  - Meningitis**
  - Epilepsi
  - Tetanus
  - Edema serebri
  - Poliomyelitis
- Seorang laki-laki 65 tahun mengaku gemetar pada jari-jari tangan sejak 3 bulan yang lalu. Dari pemeriksaan didapatkan tremor jari-jari tangan, postur berjalan condong ke depan dan *Cogwheel* phenomen. Neurotransmitter apa yang paling menurun di otak pada pasien di atas?
  - Asetil kolin

- b. Epinefrin
  - c. Norepinefrin
  - d. Dopamin**
  - e. Serotonin
4. Seorang perempuan 18 tahun mengeluhkan mual dan muntah sejak kemarin. Sebeumnya pasien melakukan perjalanan dengan menggunakan mobil selama 12 jam dengan posisi berlawanan dengan arah jalan kendaraan. Keluhan tidak memberat dengan perubahan posisi dan tidak membaik dengan istirahat. Pasien terlihat pucat, berkeringat, TD : 120/80 mmHg, N : 88x', RR : 18x' dan suhu 37<sup>0</sup>c. Diagnosis apakah yang paling tepat untuk pasien tersebut?
- a. -
  - b. Vestibuler neuritis
  - c. Motion sickness**
  - d. BPPV
  - e. Neuroma akustik
5. Seorang perempuan 23 tahun mengeluhkan nyeri kepala sejak 1 bulan yang lalu. Semakin lama semakin memberat. Tidak hilang dengan obat penghilang nyeri. Tidak terdapat kelainan neurologi. Pada CT-scan didapatkan lesi hiperdens di regio temporal. Diagnosis apakah yang paling tepat untuk pasien tersebut?
- a. Tension headache
  - b. Cluster headache
  - c. Intracranial tumor**
  - d. Vertigo
  - e. Migrain
6. Seorang perempuan 30 tahun mengeluhkan nyeri kepala sejak 2 hari yang lalu. Nyeri di seluruh kepala, seperti ditekan, sebelumnya pasien pernah mengalami keluhan serupa, biasanya selama beberapa hari. Diagnosis apakah yang paling tepat untuk pasien tersebut?
- a. Meningitis
  - b. Ensefalitis
  - c. -
  - d. -
  - e. Nyeri kepala tipe tension**

7. Seorang perempuan 40 tahun datang ke dokter dengan keluhan mengenai sakit kepalanya. Dia mengeluhkan nyeri di kepala yang hilang timbul, dan sudah berpindah-pindah ke dokter. Dokter terakhir mendiagnosis migrain dan sudah diberi obat penghilang sakit kepala. Pasien mengeluhkan bahwa sakit di kepalanya mengganggu pekerjaannya sebagai pengajar apalagi dalam mempersiapkan mengajar saat sakitnya kambuh. Aspek fungsional dalam formulasi diagnostik pada kasus di atas adalah...
- Skor 1 : tidak ada gangguan dalam melakukan aktivitas sehari-hari
  - Skor 2 : ada sedikit gangguan dalam melakukan aktivitas sehari-hari
  - Skor 3 : ada beberapa gangguan dalam melakukan aktivitas sehari-hari
  - Skor 4 : ada banyak gangguan dalam melakukan aktivitas sehari-hari
  - Skor 5 : pasien tidak bisa melakukan aktivitas sehari-hari, pasien *dying*
8. Seorang perempuan mengeluhkan mulut tertarik ke sebelah kanan, mengeluarkan air saat menggosok gigi dan berkumur, alis sebelah kiri tertarik ke atas. Selama 2 minggu belakangan ini pasien mengaku tidur larut malam, dan selalu menyalakan kipas angin yang dihadapkan ke wajahnya. Diagnosis pada kasus di atas adalah...
- Bell's palsy**
  - \_
  - \_
  - Lyme disease*
  - \_
9. seorang laki2 30 tahun, datang dengan keluhan sejak 2 hari yll, kaku seluruh tubuh. 2 minggu yang lalu kaki pasien tertusuk cangkul , kemudian pasien menjadi sulit membuka mulut dan leher kaku. pemeriksaan fisik tek. darah 120/80 nadi 88x/menit RR 24x/menit suhu 37,7 celcius. apa diagnosis pasien diatas?
- tetanus**
  - kaku kuduk
  - trismus
  - meningitis bakteri
  - meningitis virus
10. seorang laki-laki 65 tahun diantar anaknya dengan penurunan kesadaran sejak 2 hari yll. dari pemeriksaan fisik didapatkan ekstremitas bagian kanan tidak dapat digerakan, tekanan darah 220/110. CT-scan didapatkan hasil hipodens. apa diagnosis pasien diatas?
- stroke infark**
  - stroke hemoragic
  - TIA

- d. perdarahan subaracnoid
  - e. perdarahan intracerebral
11. laki- laki 55 tahun diantar ke IGD dengan dengan penurunan setelah KKL. pemeriksaan neurologi membuka mata dengan rangsangan nyeri, menjawab pertanyaan dengan meraung, dan motorik kedua tangan di fleksikan. berapa GCS pasien tersebut?
- a. E2V2M3**
  - b. E2V2M2
  - c. E2V2M3**
  - d. E3V2M2
  - e. E3V3M3
12. seorang perempuan usia 35 tahun datang ke IGD dengan keluhan mulut mencong sejak 2 hari yll. mata kiri tidak dapat menutup. pemeriksaan fisik dbn. pemeriksaan neurologis didapatkan angkat alis tertinggal ke kiri. kelainan nervus pada pasien ini adalah?
- a. N. VII**
  - b. N .VIII
  - c. N. III
  - d. N. IV
  - e. N.IV
13. Seorang wanita 40 tahun datang dengan keluhan pusing berputar sejak 6 bulan yll yang hilang timbul. pada saat serangan telinga terasa berdenging, pendengaran terganggu. setelah serangan pendengar akan kembali normal. apa diagnosis pasien diatas?
- a. meniere syndrome
  - b. vestibular Neuritis
  - c. Multipel sclerosis
  - d. Labirinitis
  - e. BPPV**
14. Seorang laki2 65 tahun 2 jam yang lalu mendadak mengalami penurunan kesadaran disertai kejang. Setelah bangun, terjadi hemplegi kanan dan afasia global. Td 175/95, N =72x, denyut jantung 96x. Reflek patologis kanan (+). Penyebabnya adalah :
- A. stroke kardioemboli
  - B. Stroke atero thrombotic
  - C. SAH
  - D. ICH

15. Seorang laki-laki 35 tahun, mendadak mengalami nyeri kepala hebat saat lari pagi 2 jam SMRS. Pasien merasa seperti ada yang meletus di kepalanya. Kaku kuduk (+) Dari pf ditemukan pupil anisokor OD 5mm OS 2mm. TD 150/??, nadi dan RR dbn. Penyebabnya adalah
- A. Peningkatan TIK
  - B. Penekanan ARAS oleh hematoma
  - C. ...
16. Soal sama seperti di atas, diagnosis klinisnya adalah
- A. SAH e.c pecahnya berry
  - B. ICH disertai. Herniasi uncus
  - C. Stroke kardioemboli
  - D. Stroke aterothrombotic
  - E. Arteri basillaris infarction (ABI)
17. Perempuan 64 thn, mendadak pandangan gelap, keempat ekstremitas lumpuh, sulit menelan. Penyebabnya adalah (TIA)
- A. Infark a. Ophthalmica
  - B. Infark a. Basilaris
  - C. I. A. Cerebri interna
  - D. Infark a. Cerebri eksterna
18. Laki-laki berusia 56 tahun, mengalami penurunan kesadaran, hemiplegi kanan, paresis N VII dextra perifer/sentral dengan ntes nyeri, refleksi fisiologis ekst. Kanan meningkat, depresi tendon kanan. Penyebabnya adalah :
- A. Rupture a. Cerebri sinistra
  - B. Ruptur a. Serebri . dekstra
  - C. Infark a. Serebri sinistra
  - D. Ruptur a. Basillaris
19. Laki-laki 40 tahun, bangun pagi tiba-tiba mulut deviasike kanan, mata kiri lagofthalmus, muntah pusing (-). KUVS normal. Dx :
- A. Bell's palsy
  - B. TIA
  - C. ....
20. Seorang perempuan 5x tahun, datang dgn keluhan sesak napas dan sulit menelan riwayat miastenia gravis 2 tahun yll. Rutin konsumsi obat pirostigmin. 2 hari yll meminum obat deksametason dan siprofloxacin membeli sendiri karena batuk pilek. Dx :



A. Krisis miastenia gravis

B. ...

21. Seorang pria 24 tahun berprofesi sebagai sopir truk datang ke puskesmas dengan keluhan mulut mencong dan mata kanan sulit ditutup sejak tadi pagi. Vital sign dalam batas normal. Pemeriksaan fisik terdapat kelemahan otot fasial tanpa kelemahan anggota gerak. Kelainan mengenai nervus:
- N. V
  - N. VI
  - N. VII
  - N. VIII
  - N. IX
22. Seorang pria 65 tahun datang ke puskesmas dengan tangan gemetaran sejak 3 bulan yang lalu. Cara jalan pasien agak condong ke depan. Vital sign dalam batas normal. Pada pemeriksaan neurologis ditemukan adanya cogwheel phenomenon. Letak kelainan pada:
- Hipofisis
  - UMN
  - PMN
  - Ganglia basalis
  - Neuro motor junction
23. Seorang pria 30 tahun datang ke IGD dengan keluhan kaku leher dan punggung sejak 1 hari yang lalu. Dua hari yang lalu pasien sulit membuka mulut. Dua minggu yang lalu jempol kaki kanan pasien luka terkena cangkul namun sekarang sudah kering. Vital sign dalam batas normal. Pemeriksaan fisik didapatkan spasme otot paravertebra dan abdomen. Pemeriksaan neurologis kaku kuduk(+), trismus (+), reflek fisiologis dalam batas normal, reflek patologis (-). Diagnosis:
- Meningitis
  - Tetanus
  - Abses otak
  - Meningoencephalitis
  - Encephalitis
24. Seorang pria 66 tahun datang ke IGD dengan kelemahan anggota tubuh kanan sejak 2 hari yang lalu. Pasien mempunyai riwayat DM dan hipertensi. TD 180/100. Pemeriksaan CT Scan didapatkan lesi hiperdens di hemisfer kanan. Diagnosis :
- Stroke infark
  - Transient ischemic attack

- c. Stroke perdarahan subarakhnoid
- d. Stroke perdarahan intracerebral
- e. Stroke perdarahan intraventrikel

### JIWA

1. Seorang wanita berusia 29 tahun, merasa ada dewi ular pada dirinya. Sudah satu bulan ini ia merasa dimasuki oleh dewi ular ini. Suami pasien bercerita keluhan ini sudah 1 tahun lamanya, pasien juga sering sedih menangis, jalan-jalan, linglung, dan sering menyendiri. Riwayat penyakit dahulu, pasien sering ngamuk-ngamuk keliling kampung. Pasien merupakan lulusan SD, tidak bekerja dan miskin. Apa diagnosis ibu tersebut?
  - a. Depresi berat dengan psikotik
  - b. Gangguan wahan
  - c. Skizofrenia
  - d. Retardasi mental
  - e. Psikosis
2. Seorang laki-laki berusia 60 tahun sudah satu bulan ini terbangun di malam hari dan tidak dapat tidur lagi. 6 bulan yang lalu istrinya meninggal dunia. Pemeriksaan status mentalis apa yang perlu diperhatikan?
  - a. Penampilan
  - b. Pembicaraan
  - c. Afek dan mood
  - d. Tilikan
3. Seorang laki-laki berusia 68 tahun, tidak dapat mengenal anak dan istrinya sejak 1 tahun yang lalu. Bapak tersebut sering di kamar saja dan sehari-hari kehidupannya dibantu istrinya. Pasien tidak memiliki riwayat DM, hipertensi, stroke dan sakit jantung. Diagnosis apakah untuk pasien ini?
  - a. Alzeimer
  - b. Parkinson
  - c. Vascular dementia
  - d. Mild cognitive impairment
  - e. Sindrom hanninton
4. Seorang wanita, 40 tahun, datang ke IGD dengan keluhan sesak dan nyeri dada. Pasien takut terkena stroke/serangan jantung. 5 hari yang lalu pasien pernah mondok dengan keluhan yang sama. Dari pemeriksaan status mendalis didapatkan adanya *free floating anxiety* dan preokkupasi stroke/serangan jantung. Apakah terapi yang tepat?

- a. Haloperidol
  - b. Risperidon
  - c. TFP
  - d. Alprazolam
  - e. Litium
5. Seorang anak berusia 8 tahun di sekolah tidak dapat diam, selalu emnggerakan tangan dan kakinya terus menerus. Anak ini jjuga selalu mengganggu teman sekolah, memotong pembicaraan dan prestasi di sekolah buruk. Apakah diagnosis yang tepat untuk anak ini?
- a. Autism infant
  - b. Keterlambatan bicara
  - c. GHPP/ADHD
  - d. Retardasi mental
  - e. Sindrom rett
6. Seorang pria berusia 24 tahun ditangkap kepolisian tengah menggunakan napza. Dari hasil pemeriksaan, ia telah menggunakan zat tersebut selama 5 tahun. Pasien sering mengantuk, dan malas-malasan. Jenis napza apakah yang digunakannya?
- a. Ganja
  - b. Alcohol
  - c. Hipnotik sedative
  - d. (lupa)
  - e. Kokain
7. Seorang laki-laki berusia 40 tahun datang dengan keluhan ketakutan, berdebar-debar dan keringat dingin. Kleuhan tersebut sudah dirasakan sejak 2 hari yang lalu. Setahun yang lalu pasien didiagnosis sakit jantung nkoroner dan telah dinyatakan telah sembuh oleh dokter. Hasil pemeriksaan fisik tidak didapatkan kelainan. Apakah diagnosisisnya?
- a. Gangguan panic**
  - b. Gangguan stress akut
  - c. Gangguan PTSD/stress pasca trauma
8. Seorang perempuan berusia 39 tahun mengeluhkan kelebihan berat badan sejak kelahiran anak keduanya. Ia merasa stress dan melampiaskan stress dalam pekerjaan rumah dan mengemil. Konseling apa yang tepat untuk diberikan kepada ibu ini?
- a. Konseling CEA individu
  - b. Konseling modifikasi gaya hidup
  - c. Konseling CEA keluarga

- d. **Konseling “catharsis education action” individu**
  - e. Konsling psikoterapi
9. Seorang laki-laki berusia 35 tahun mengeluhkan ereksi terus menerus selama 6 jam tanpa didahului hasrat seksual. Gland penis tidak mengeras. Apakah diagnosis nya?
- a. Pironie
  - b. **Priapismus**
  - c. Prolong ereksi
  - d. Ereksi permanen
10. Seorang laki-laki berusia 47 tahun datang dengan keluhan merasakan lemah dan selalu merasa sedih. Keluhan tersebut disertai rasa sulit tidur dan jika sudah terbangun tengah malam sulit untuk kembali tidur. Nafsu makan berkurang, dan sudah dirasakan sejak selama 1 bulan terakhir. Apakah diagnosis pasien ini?
- a. Siklotimik
  - b. Distimik
  - c. **Gangguan depresi**
  - d. Skizoafektif tipe depresif
11. Seorang laki-laki berusia 40 tahun mengeluhkan mudah sedih dan cepat lelah. Keluhan ini disertai dengan adanya gangguan sulit tidur saat malam dan kadang terbangun pada malam hari lalu tidak dapat tidur lagi. Pasien tidak bersemangat saat bekerja terutama setelah dimutasi kerja di luar kota. Pasien mengaku baru pertama kali ini mengalami gangguan seperti ini. Gangguan yang terjadi pada pasien tersebut adalah:
- a. Gangguan afektif bipolar
  - b. Gangguan distimik
  - c. Gangguan afektif tipe depresif
  - d. Gangguan depresif
  - e. Gangguan stress
12. Seorang laki-laki berusia 48 tahun datang ke IGD RS mengeluhkn adanya berdebar-debar dan sesak nafas, pasien mengaku pernah masuk ke IGD dengan diagnosis sakit jantung ringan dan hasil pemeriksaan penunjang terbaru saat ini EKG dan foto thoraks dalam batas normal. Gangguan yang terjadi pada pasien tersebut adalah :
- a. Gangguan stress akut
  - b. Gangguan anarkastitik
  - c. Skizofren berulang
  - d. Gangguan cemas

- e. Gangguan stress
13. Seorang laki-laki berusia 18 tahun suka memamerkan alat kelaminnya pada remaja perempuan tanpa bermaksud untuk memperkosanya. Gangguan apakah yang dialami laki-laki tersebut?
- Eksibisionisme
  - Sadisme
  - Vetanisme
  - Sarkasme
14. Seorang wanita berusia 23 tahun merasa bahwa dirinya adalah seorang artis yang selalu dikejar-kejar. Hidupnya merasa gadung gelisah. Gangguan psikomotor apakah yang dialami oleh gadis tersebut?
- Isi pikir
  - Pola pikir
  - Arus pikir
15. Seorang laki-laki berusia 38 tahun diantar oleh istrinya ke PUSKESMAS dengan keluhan sejak satu bulan yang lalu sedih, tidak mau makan, tidak bisa tidur. Satu bulan yang lalu bapak ini baru diberhentikan dari pekerjaannya. Terapi apakah yang perlu diberikan sebelum dirujuk ke dokter spesialis?
- Amitriptilin
  - Haloperidol
  - Klorpromazin
  - ...

**IKM**

17. Seorang dokter RS daerah ingin mempromosikan pemberantasan Narkoba untuk mencegah penularan HIV kepada masyarakat pengguna jalan tol, kegiatan ini akan dilakukan selama 5 tahun. Kecepatan terlambat berkendara di jalan tol 60 km/jam.  
Media promosi yang paling tepat digunakan :
- Spanduk
  - Leaflet
  - Flyer
  - Billboard
  - Poster

18. Seorang dokter Puskesmas ingin merubah pemahaman para pemuka masyarakat di daerahnya mengenai KB modern. Para pemuka masyarakat di daerahnya adalah pegawai negeri yang tidak dapat ditemui pada saat jam kerja.

Cara yang paling tepat dilakukan adalah :

- a. Mengirimkan leaflet ke rumah para pemuka masyarakat
- b. Mengirimkan booklet ke rumah para pemuka masyarakat
- c. Snow ball
- d. Brainstorming
- e. Guidance and counseling

19. Di sebuah daerah sedang terjadi wabah DBD. Para anggota pramuka ingin melakukan pemberantasan jentik nyamuk dari rumah ke rumah. Namun para anggota pramuka belum pernah melakukannya dan mereka meminta dokter Puskesmas untuk memberikan pengobatan.

Cara yang paling tepat dilakukan adalah :

- a. Bilik kerja
- b. Brainstorming
- c. Leaflet
- d. Guidance and counseling
- e. Flip Chart

20. Seorang dokter ingin memberikan penyuluhan mengenai KB, namun kebanyakan masyarakat tidak bisa membaca. Penyuluhan dilakukan di ruangan 3 x 3.

Media yang tepat digunakan adalah :

- a. Poster
- b. Spanduk
- c. Flip Chart
- d. Leaflet
- e. Flyer

21. Seorang dokter memberikan penyuluhan akan pentingnya mencuci tangan kepada para siswa SD. Dokter hanya diberikan waktu 15 menit.

Bentuk penyuluhan yang tepat dilakukan adalah :

- a. Ceramah
- b. Memutarkan film mencuci tangan
- c. Latihan mencuci tangan
- d. Membentuk kelompok kecil
- e. Tanya jawab

22. Berdasarkan hasil survei Depkes RI pada tahun 2007 sekitar 37 % penduduk Indonesia bertubuh pendek, pada tahun 2010 angka tersebut masih berkisar 45 % penduduk Indonesia bertubuh pendek. Sementara itu pada tahun 2005 sekitar 22 – 24 % penduduk di bawah 15 tahun mengalami obesitas, dan tahun 2007 sekitar 21 %. Dari data tersebut, permasalahan yang ada di Indonesia adalah :
- Masalah gizi ganda
  - Masalah gizi mikro
  - Masalah gizi makro
  - Masalah defisiensi Fe
  - Masalah defisiensi Yodium
23. Di suatu daerah didapatkan permasalahan gizi yang merupakan suatu kejadian luar biasa. Yang dimaksud dengan kejadian luar biasa adalah :
- Terdapat satu atau lebih gizi kurang dan KEP
  - Terdapat satu atau lebih gizi buruk dan KEP
  - Terdapat satu atau lebih gizi buruk
  - Terdapat satu gizi kurang dan gizi buruk
  - Terdapat satu atau lebih gizi kurang
24. Seorang dokter kedatangan pasien yang bekerja di pabrik rokok dengan gangguan faal paru. Dokter ingin melakukan penelitian untuk mengetahui hubungan gangguan faal paru dengan polusi tembakau. Dokter melakukan perbandingan antara pegawai administratif dengan pegawai produksi yang terkena polusi tembakau. Metode penelitian yang digunakan adalah :
- Kohort
  - Potong lintang
  - Studi kasus
  - Kasus kontrol
  - Observasi
25. Seorang dokter memiliki pasien dengan diagnosis Ca Pankreas. Diketahui pasien tersebut memiliki kebiasaan minum minuman keras. Dokter ingin mengetahui sebab akibat Ca pankreas dan minum minuman keras. Dokter mengikuti perkembangan penyakit pasien tersebut selama 5 tahun. Pembandingnya pasien yang tidak meminum minuman keras. Metode penelitian yang digunakan adalah :
- Studi kasus
  - Potong lintang
  - Kohort

- d. Kasus kontrol
  - e. Observasi
26. Seorang dokter melakukan penelitian terhadap suatu penyakit. Dokter tersebut membawa penelitiannya ke laboratorium untuk dilakukan pembiakan. Metode penelitian yang dilakukan adalah :
- a. Penelitian in vivo
  - b. Penelitian in vitro
  - c. Penelitian observasional
  - d. Penelitian deduktif
  - e. Penelitian induktif
27. Seorang anak berusia 8 tahun datang ke dokter bersama ibunya, dengan menunjukkan tanda-tanda gejala penyakit hepatitis. Dokter tersebut ingin melakukan uji serologi untuk memastikan diagnosisnya. Sebagai dasar penegakan evidence based, apakah data artikel yang harus dicari oleh dokter tersebut?
- a. epidemiologi
  - b. Diagnosis
  - c. Penelitian klinis
  - d. Metode
28. Seorang anak datang ke dokter bersama ibunya, dengan menunjukkan tanda-tanda gejala penyakit hepatitis. Ia juga membawa hasil uji serologis. Ibunya ingin mengetahui faktor-faktor apakah yang bisa menyebabkan penyakit ini. Sebagai dokter berdasarkan evidence based, kata kunci apakah dalam mencari artikel untuk menjawab pertanyaan tersebut?
- a. Diagnosis
  - b. Penelitian klinis
  - c. Metode
  - d. Epidemiologi
  - e. Metode
29. Seorang anak berusia 10 tahun datang dengan demam selama 3 hari, ia juga merasa mual dan tidak bisa makan. Lidah kotor (+). Dokter ingin melakukan uji serologis untuk menegakan diagnosis anak ini. Untuk sementara dokter memberikan terapi simptomatis. Berdasarkan PICO (problem, intervensi, C....., outcome), apakah yang termasuk dalam intervensi?
- a. Anak berusia 8 tahun
  - b. Mual, tidak bisa makan lidah kotor



- c. Uji serologis  
d. Terapi simptomatis
30. Puskesmas di pimpin oleh seorang dokter, di bantu oleh dokter lainnya, 4 orang petugas keperawatan dan administrasi. Puskesmas tersebut melayani pasien dari mulai jam 07.30 sampai jam 16.00 WITA.  
Termasuk dalam criteria apakah puskesmas tersebut ?
- a. Puskesmas Rawat inap  
b. Puskesmas Rawat Jalan  
c. Puskesmas Pembantu  
d. Puskesmas Satelit  
e. Puskesmas Keliling
31. Sebuah penelitian ingin mencari risiko hipertensi pada PNS. Didapatkan data sebagai berikut:

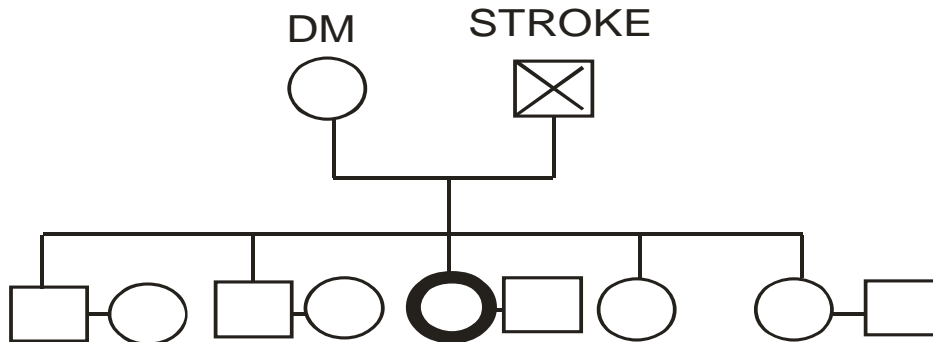
**Tabel hubungan antara riwayat penyakit hipertensi AKeluarga, IMT, dan risiko Hipertensi**

|                       | Normotensi<br>(n= 177) |       | Hipertensi<br>(n= 52) |       | Ratio<br>Odds | Interval<br>Kepercayaan<br>(95%) | Nilai<br>p |
|-----------------------|------------------------|-------|-----------------------|-------|---------------|----------------------------------|------------|
|                       | n                      | %     | n                     | %     |               |                                  |            |
| <b>Golongan</b>       |                        |       |                       |       |               |                                  |            |
| <b>II</b>             | 45                     | 25,42 | 15                    | 28,84 | 1,00          | Referensi                        |            |
| <b>III</b>            | 115                    | 64,50 | 34                    | 65,38 | 0,98          | 0,48 – 1,99                      | 0,952      |
| <b>IV</b>             | 17                     | 9,60  | 6                     | 11,53 | 1,13          | ??-???                           | 0,832      |
| <b>Masa<br/>kerja</b> |                        |       |                       |       |               |                                  |            |
| <b>1-10 th</b>        | 48                     | 27,12 | 5                     | 9,61  | 1,00          | Referensi                        |            |
| <b>11-20 th</b>       | 77                     | 43,50 | 21                    | 40,38 | 2,62          | 1,92 – 7,41                      | 0,070      |
| <b>21-30 th</b>       | 51                     | 28,81 | 28                    | 53,84 | 5,27          | 0,98 – 17,61                     | 0,002      |
| <b>31-40 th</b>       | 1                      | 0,56  | 1                     | 1,92  | 9,60          | 0,52 – 178,14                    | 0,129      |

Dari data diatas, nilai yang digunakan untuk menentukan kekuatan hubungan antar variable adalah?

- a. Nilai p  
b. Proporsi  
c. Frekuensi  
d. Ratio Odds  
e. Interval kepercayaan

32. Didapatkan sebuah data pohon keluarga sebagai berikut:



Pohon keluarga diatas maksudnya?

- Seorang laki laki menderita stroke, ibu menderita DM, dan ayah stroke dan meninggal dunia
- Seorang laki laki, ibu menderita DM, ayah menderita DM
- Wanita menderita dm, ibu menderita DM, Ayah menderita stroke dan meninggal dunia
- Wanita dengan ibu menderita dm, dan ayah menderita Stroke dan meninggal Dunia
- Wanita menderita DM dan meninggal dunia, Ibu dm, dan ayah menderita stroke dan meninggal dunia

33. Sebuah penelitian dilakukan dengan memasukkan data pasien DHF dan mengalami renjatan. Dari data tersebut dikatakan bahawa, para pasien yang datang dengan DHF telah mengalami demam sebelumnya selama 2-4 hari dirumah. Kemudian psien di bawa ke RS dan mengalami renjatan setelah perawatan selama 1-2 hari.kemudian pasien mengalami perbaikan setelah dirawat selama 2-4 hari diRS.

Dengan hasil tersebut, maksud dan tujuannya adalah?

- Menentukan perencanaan penanganan
- Mengetahui riwayat alamiah penyakit
- Menentukan sebaran masalah
- Membangun hipotesis
- Menentukan epidemic

34. Sebuah puskesmas melakukan screening pada masyarakatnya mengani masalah DM. dan didapatkan data sebagai berikut:

|                 |          | HASIL SKREENING |        |
|-----------------|----------|-----------------|--------|
| STATUS PENYAKIT | DM       | 132             | 47     |
|                 | TIDAK DM | 985             | 62,295 |

Dari hasil screening diatas, hasilnya adalah

- a. 132/179
- b. 132/1,117
- c. 62,295/63,280
- d. 62,295/63,342
- e. 62,295/63,459

35. Didapatkan data sebagai berikut:

|     |     |    |
|-----|-----|----|
|     | ??? |    |
| ??? | 55  | 15 |
|     | 110 | 20 |

Nilai prevalensi odds rasionya adalah:

- a.  $(55 \times 110) / (15 \times 20)$
  - b.  $(55 \times 15) / (110 \times 20)$
  - c.  $(55 \times 20) / (15 \times 110)$
  - d.  $(15 \times 110) / (55 \times 20)$
  - e.  $(15 \times 55) / (20 \times 110)$
36. Seorang dokter ingin melakukan penelitian sederhana di wilayah kerjanya. Dokter tersebut ingin meneliti hubungan antara merokok dengan terjadinya stroke. Sebagai variable pajanannya adlah merokok (merokok dan tidak merokok), sedangkan variable hasil jadinya adlah stroke (stroke dan tidak stroke).  
Uji statistic yang paling tepat dilakukan oleh dokter tersebut adalah..
- a. Anova
  - b. Chi-Square
  - c. Student-test
  - d. Regresi Linear
  - e. Korelasi Pearson
37. Seorang kepala puskesmas ingin menentukan prioritas masalah dalam masyarakat lingkungan puskesmas tersebut. Kepala puskesmas kemudian mengadakan rapat dengan staff yang terdiri dari dokter, perawat, bidan, apoteker dan tenaga medis yang lain.  
Metode yang dilakukan dokter tersbut merupakan metode...
- a. Sampling
  - b. Delpie
  - c. Non sampling
  - d. Delbeque
  - e. Bryant

38. Seorang peneliti ingin melakukan penelitian tentang hubungan antara status social-ekonomi dengan perilaku hidup bersih dan sehat. Ia melakukan penelitian pada murid SD di sebuah sekolah. Metode pengambilan sampel dilakukan dengan cara melakukan wawancara dengan orang tua murid.

Metode yang dilakukan peneliti tersebut adalah...

- a. Simple random sampling
- b. Systemic random sampling
- c. Cluster random sampling
- d. Stratified random sampling
- e. Multistages random sampling

39. Didapatkan data seperti di bawah ini:

|                       | Normotensi<br>(n= 177) |       | Hipertensi<br>(n= 52) |       | Ratio<br>Odds | Interval<br>Kepercayaan<br>(95%) | Nilai<br>p |
|-----------------------|------------------------|-------|-----------------------|-------|---------------|----------------------------------|------------|
|                       | n                      | %     | n                     | %     |               |                                  |            |
| <b>Golongan</b>       |                        |       |                       |       |               |                                  |            |
| <b>II</b>             | 45                     | 25,42 | 15                    | 28,84 | 1,00          | Referensi                        |            |
| <b>III</b>            | 115                    | 64,50 | 34                    | 65,38 | 0,98          | 0,48 – 1,99                      | 0,952      |
| <b>IV</b>             | 17                     | 9,60  | 6                     | 11,53 | 1,13          | ??-???                           | 0,832      |
| <b>Masa<br/>kerja</b> |                        |       |                       |       |               |                                  |            |
| <b>1-10 th</b>        | 48                     | 27,12 | 5                     | 9,61  | 1,00          | Referensi                        |            |
| <b>11-20 th</b>       | 77                     | 43,50 | 21                    | 40,38 | 2,62          | 1,92 – 7,41                      | 0,070      |
| <b>21-30 th</b>       | 51                     | 28,81 | 28                    | 53,84 | 5,27          | 0,98 – 17,61                     | 0,002      |
| <b>31-40 th</b>       | 1                      | 0,56  | 1                     | 1,92  | 9,60          | 0,52 – 178,14                    | 0,129      |

Dari data diatas, risiko mengalami hipertensi tertinggi terdapat pada golongan ?

- a. III
- b. IV
- c. Masa kerja 11-20 Tahun
- d. Masa Kerja 21-30 tahun
- e. Masa kerja 31-40 tahun

40. Seorang laki-laki usia 40 tahun datang ke klinik dokter keluarga untuk kontrol penyakit TB nya. Pasien tinggal dengan istri dan 2 orang anaknya yang berusia 5 tahun dan 3 tahun. Pasien mengaku kurang lebih sebulan ini anaknya tidak nafsu makan dan berat badan turun tidak sesuai dengan KMS.

Sebagai dokter keluarga apa yang anda lakukan

- a. Menyarankan untuk memberi makanan dengan nutrisi yang cukup
  - b. Menyarankan memberi obat nafsu makan dan vitamin
  - c. Melakukan pemeriksaan TB dengan tes mantoux pada kedua anaknya
  - d. Tidak perlu terlalu mengkhawatirkannya
  - e. Langsung diobati dengan pengobatan TB
41. Seorang dokter melakukan penelitian untuk meneliti pengobatan baru terhadap HIV-AIDS. Dengan kriteria eksklusinya adalah keparahan penyakit pasien. Dokter tersebut mendapatkan intensif untuk setiap pasien yang menjadi responden  
Apa alasan yang tepat sehingga hal tersebut dibenarkan dalam kode etik.
- a. Semua pasien akan mendapatkan pengobatan yang sama diakhir penelitian
  - b. Hasil penelitian akan menyelamatkan banyak nyawa dikemudian hari
  - c. Keluarga pasien dan rumah sakit telah memberi persetujuan
  - d. Pasien dengan kondisi yang gawat darurat tidak diikuti sertakan
  - e. Lebih banyak keuntungan yang didapat pasien daripada kerugian
42. Seorang dokter ikut dalam penelitian untuk membandingkan kadar 2 jenis Aspirin dalam specimen urin. Aspirin A diukur terlebih dahulu satu jam setelah diberikan. Satu minggu kemudian setelah efek aspirin A habis dimasukkan aspirin B yang diberikan dengan dosis yang sama setelah 1 jam pemberian. Kemudian diukur lewat specimen urin  
Uji statistic apa yang tepat digunakan
- a. One simple t test
  - b. T test independen
  - c. Paired t test
  - d. Chi squar
  - e. Anova
43. Di wilayah Puskesmas X terdapat kasus gizi buruk yang tinggi. Anda sebagai kepala puskesmas ditugaskan untuk mengadakan program untuk mengatasi gizi buruk tersebut  
Apa yang pertama kali anda lakukan untuk melakukan program tersebut
- a. Menentukan tujuan
  - b. Menentukan sasaran
  - c. Membentuk kepanitiaan
  - d. Melakukan promosi program tersebut
  - e. ...
44. Seorang dokter terlibat dalam penelitian sederhana untuk mengetahui kadar lemvastin apakah lebih baik dari simvastatin  
Berdasarkan soal diatas tujuan apa yang ingin dicapai pada penelitian tersebut

- a. Effectiveness
  - b. Efficiency
  - c. ...
  - d. ...
45. DBD merupakan kasus yang dapat menyebabkan kematian jika tidak tertangani dengan baik. Khususnya, anak-anak yang menjadi sasaran untuk digigit nyamuk. Di Jakarta kasus DBD terbanyak d Jakarta Utara. Bulan Januari-september 2011 ada sekitar 472 anak yang terkena DBD. Diperkirakan tahun 2012 akan semakin tinggi.  
Berdasarkan berita diatas faktor epidemiologi apa yang berpengaruh
- a. Faktor waktu
  - b. Faktor tempat
  - c. Faktor manusia
  - d. Ketiga faktor tersebut tidak dapat dibandingkan
  - e. Ketiga faktor tersebut saling berhubungan erat
46. Seorang dokter terlibat pada penelitian sederhana antara riwayat merokok pada ibu dg BBLR. Variabel merokok adalah perokok dan bukan perokok. Variable BBLR adalah berat badan bayi selama 0-24 jam setelah lahir dlm kg  
Uji statistic yg digunakan adalah
- a. T independen
  - b. T berpasangan
  - c. Anova
  - d. Chi square
  - e. Regresi linier

#### REHABILITASI MEDIK + KEDOKTERAN OLAHRAGA

1. Tujuan dari rehabilitasi medik pada penatalaksanaan stroke fase akut adalah :
  - a. memaksimalkan fungsi yang masih ada
  - b. memaksimalkan kualitas hidup pasien
  - c. meingkatkan kulaitas hidup pasien
  - d. mengidentifikasi serta melakukan terapi untuk mencegah komplikasi stroke dan berbaring lama**
  - e. melakukan fasilitasi adaptasi psikososial pasien dan keluarganya
2. Alat evaluasi yang dipakai utnuk emmeriksa secara cepat kemampuan kognitif pada kasus tersebut adalah:
  - a. gcs

- b. mini mental state examination**
  - c. indeks barthel
  - d. functional independent measurement
  - e. skala norton
- 3. Mobilisasi dini (duduk dan berdiri) dalam 48-72 jam setelah onset apda kasus tersebut di atas dapat menghindarkan pasien dari kemungkinan :
  - a. hipertensi postural
  - b. orthostastik hipotensi
  - c. ulkus dekubitus**
  - d. aphasia
  - e. peningkatan saturasi oksigen
- 4. Setelah dilakukan evaluasi, pasien memiliki keseimbangan lateral0medial yang tidak baik, maka alat bantu jalan yang digunakan adalah :
  - a. bilateral axillary crutches
  - b. short leg braces
  - c. walker
  - d. long leg braches
  - e. quadripod cane**
- 5. Program RM yang segera harus diberikan pada kasus tersebut di atas adalah :
  - a. fisioterapi**
  - b. OT
  - c. psikologi
  - D. OP
  - e. EMG
- 6. Alat modalitas yang diberikan pada kasus tersebut di atas :
  - a. IR dan SWD
  - B. IR dan ES**
  - c. SWD dan ES
  - D. mirror exercise dan gentle massage
  - e. IR
- 7. Seorang wanita umur 60 tahun dibawa ke IRD karena mangalami kelemahan lengan dan tungkai kanan mendadak. Saat bangun tidur tidak bisa berbicara. Pasien sadar, tidak mengeluh nyerik kepala dan muntah. Tekanan darah 200/105 mmHG. Saat diperiksa dokter

jaga pasien tidak bisa berbicara tapi mengerti maksudnya dengan cara menganggukan kepala. Keluarga pasien mempunyai hipertensi dan kontrol di puskesmas. Tujuan dari rehabilitasi medik pada penatalaksanaan di atas adalah

- a. memaksimalkan fungsi yang masih ada
- b. meningkatkan kualitas hidup pasien
- c. mempersiapkan pasien kembali pada pekerjaannya
- d. mengidentifikasi serta melakukan terapi untuk mencegah komplikasi stroke dan berbaring**
- e. melakukan fasilitasi adaptasi psikososial pasien dan keluarganya

8. Rehabilitasi pada penderita dia atas menggunakan 2 pola pendekatan yaitu :

- a. kolateral dan unilateral
- b. unilateral dan paralel
- c. kompensatory dan unilateral
- d. Unilateral dan bilateral**
- e. neurodevelopmental dan bilateral

9. Apabila ditemukan adanya subluksasi bahu, diberikan alat bantu yaitu :

- a. sling**
- b. cock up splint
- c. bilateral axillary crutches
- d. walker
- e. clavicle brace

10. Untuk menghindari ulkus dekubitus dilakukan :

- a. rom exercise
- b. perubahan posisi**
- c. chest therapy
- d. relaksasi
- e. hidroterapi

11. Seorang pria 65 tahun diantar oleh keluarganya ke ruang UGD pada pagi hari karena merasakan kelemahan pada anggota gerak kanan secara tiba-tiba setelah bangun dari tidur. Pasien menderita penyakit darah tinggi sejak 10 tahun yang lalu tapi tidak rutin berobat. pasien sadar, tetapi merasakan kesemutan pada anggota gerak kanan dan bicaranya terdengar pelo. Pasien tidak dapat berjalan tanpa bantuan, tangan terasa berat tetapi bisa digerakan Positioning yang diberikan pada pasien tersebut :

- a. ....



- b. ....
  - c. pola anti spastik, dengan posisi lengan atas eksorotasi, sikut ekstensi, lengan bawah supinasi, pergelangan tangan ekstensi, jari0jari ekstensi, ibu jari adduksi**
12. Latihan rolling yang diberikan pada pasien ersebut :
- a. log rolling
  - b. segmental
  - c. pasien merotasikan bahu dan pelvisnya secara bersamaan
  - d. harus dimulai dari rotasi bahu dulu
  - e. harus dimulai dari rotasi pelvis dulu**
13. alat bantu yang tepat digunakan untuk melatih pasien dengan pola neurodevelopmental adalah :
- a. tripod
  - b. walker
  - c. axillary crutches
  - d. elbow crutches
  - e. cane
14. posisi terapis yang tepat saat mengaharkan latihan jalan pada kasus tersebut :
- a. di depan pasien
  - b. di belakang pasien
  - b. di samping pasien, dibagian sisi yang sakit, memegang lengan pasien**
15. pola pendekatan rehabilitasi yang diumpamakan seperti mekanisme kabel telepon disebut:
- a. compensatory
  - b. traditional
  - c. collateral sprouting
  - d. unmasking
  - e. reactive symptomogenesis
16. Rehabilitasi yang tepat pada kasus (wanita 60 th pusing berputar sesaat berulang terutama setelah melakukan gerakan kepala atau bangun dari telentang, pernah trauma kapitis 1 th yll)
- a. latihan berjalan mengelilingi ruangan
  - b. melatih gerakan kepala pada waktu posisi tidur telentang
  - c. posisi berdiri dengan melempar bola dari tangan ke tangan
  - d. berjalan menaiki/menuruni tangga

**e. metode brandft daroff**

17. (bells palsy), terapi modalitas yang tepat :

- a. MWD
- b. IR**
- c. USD
- d. TENS
- e. Cyrotherapy

18. tujuan tindakan :

- a. menimbulkan kontraksi otot**
- b. menghilangkan nyeri
- c. lonthophoresis
- d. phonophoresis
- e. menyebabkan atrofi otot

19. Edukasi yang diberikan :

- d. kompres air hangat, massage wajah wajah dari sudut mulut ke arah telinga**

20. Tujuan pemberian Y-plester untuk pasien tersebut :

- a. membantu menutup mata
- b. membantu mengangkat alis
- c. mencegah teregangnya otot zygomaticus**
- d. mencegang teregangnya otot frontalis
- e. mencegah sinkinesis

21. Abu adalah pemain bola yang sering melakukan tendakan salto, sering cedera saat salah posisi saat menjatuhkan dirinya ke baawh. Cedera tersebut risikonya lebih tinggi karena, kecuali :

- a. otot supraspinatus dan infaspinatus sebagai pembungkus sendi yang lemah
- b. gerakan sendi yang minimal**
- c. stabilitas sendi relatif kurang stabil
- d. dibentuk oleh kepala tuolang humerus dan mangkok sendi
- otot teres minor yagn relatif lemah

22. Atlet usia 23 tahun, jatuh dari sepeda dengan posisi bahu pertama terbentur dahulu. Diduga pasien mengalami cedera bahu. Imobilisasi bahu selama :

- a. 5-6 minggu

- b. 3-4 minggu
  - c. 2-3 minggu**
  - d. 10 hari – 2 minggu
  - e. 3- 5minggu
23. pada biomekanika sendi bahu yang termasuk dalam osteokinematika adalah :
- d. fleksi abduksi, adduksi, ekstensi**
24. Nn S ada benjolan tepat di bawah klavikula dan sumbu humerus tidak menharah ke bahu. Dari foto roentgen sendi bahu ada gambaran overlapping antara caput humeri dan fossa glenoid. Jenis apakah yang dialami :
- a. dislokasi posterior
  - b. dislokasi anterior**
  - c. normal
  - d. dislokasi inferior
  - e. dislokasi superior
25. Petenis saat bertanding hendak menyerang merasakan nyeri yang sangat di bahu bagian kanan. Diagnosis yang perlu ditegakan :
- c. anamnesis indentitas, pekerjaan, keluhan pasien. Kemudian inspeksi area bahu dilanjutkan pemeriksaan fungsi dasar ROM aktif dan pasif**
26. temuan yang mungkin didapatkan adalah..
- d. tampak flattening pada area sekitar musculus deltoid, sekitar bahu bengkak dengan warna lebih merah**
27. Di bawah ini merupakan komplikasi lanjut dari dislokasi bahu, kecuali:
- a. kelelahan otot
  - b. nyeri gerak
  - c. cedera saraf**
  - d. keterbatasan ROM
  - e. gangguan adl
28. di bawah ini faktor LBP, kecuali :
- a. faktur
  - b. herniasi diskus
  - c. cidera....**
  - d. spondilosis

- e. lumbar strain
29. Atlet angkat besi, nyeri di punggung bawah, semakin berat bersin dan batuk. Patrick (-), kontrapatrik (-), laseque (+), kerning (+). Dari roentgen : diskus intervertebralis L5-S1 menyempit. Diagnosis dokter : HNP. Pada usia berapakah sering mengalami HNP?
- decade 2 dan 3
  - decade 1 dan 2
  - dekade 3 dan 4**
30. Salah satu program RM terhadap pasien di atas adalah planning traksi lumbal jika fase akut terlampaui. Berapakah beban traksi yang optimal?
- $\frac{1}{4}$  BB
  - $\frac{1}{3}$  BB
  - $\frac{1}{2}$  BB**
  - $\frac{2}{3}$  BB
  - $\frac{3}{4}$  BB
31. dalam menangani pasien dengan keluhan sesak nafas, prgram RM dimulai dengan :
- latihan pernapasan**
  - latihan relaksasi
  - drainase postural
  - latihan peningkatan kebugaran
  - vibrasi
32. latihan pernapasan yang sesuai pada kondisi sesak napas adalah :
- deep breathing exercise
  - pursed-lip breathing exercise
  - chest expansion exercise
  - thoracal breathing exercise
  - diaphragmatic breathing exercise**
33. kontra indikasi chest percussion adalah :
- osteoporosis**
  - asma
  - efusi pleura
  - bronkitis
  - stable angina

34. Terapi fisik dada yang menggunakan prinsip gravitasi adalah :
- trapping
  - clapping
  - chest vibrasi
  - postural drainage**
  - chest percussion
35. Salah satu program RM adalah mobilisasi dini yang diberikan setelah klinik stabil, kriterianya adalah:
- EKG normal**
  - ada perubahan ekg ringan
  - elevasi ST
  - dyspneu saat istirahat
36. Aspek yang harus diperhatikan dalam penatalaksanaan RM penyakit jantung adalah :
- aspek fisik
  - psikologis
  - vokasional
  - aspek fisik, psikologis, vokasional**
37. Persiapan yang perlu dilakukan sebelum pemberian program RM penyakit jantung adalah:
- pemeriksaan fisik dan psikologis
  - penilaian kemampuan fungsional
  - penentuan dosis obat jantung
  - pemeriksaan fisik, kemampuan fisiologis dan penentuan syarat rehabilitasi**
38. parameter penilaian kemampuan fisiologis dalam rehabilitasi jantung adalah :
- cardiac output dan nilai energy**
39. program latihan pada rehabilitasi jantung segera dihentikan bila :
- terjadi takikardi dengan HR 80x/mn
  - terjadi bradikardi, takikardi**
  - terjadi bradikardi dengan HR 60x/menit
  - pada ekg ST wave berubah -0,1 mv
40. Manfaat sasaran latihan bagi jantung adalah :
- pelebaran pembuluh koroner**
  - menurunkan efisiensi sirkulasi perifer

- c. meningkatkan denyut nadi
  - d. terjadi penurunan aktifitas mitokondrian dalam mengambil oksigen
41. seorang wanita 65 tahun jatuh terpeleset sehingga tidak bisa berjalan. Pemeriksaan radiologis menunjukkan fraktur collum femoris kemudian dioperasi. Terapi latihan setelah yang tepat :
- a. latihan agility
  - b. latihan endurance
  - c. latihan koordinasi
  - d. latihan pembebanan
  - e. latihan luar gerak sendi**
42. alat bantu yang tepat diberikan pada kasus tersebut :
- a. cane
  - b. axillary crutches
  - c. forearm crutches
  - d. walker
  - e. wheelchair**
43. Bagian apakah dari tim RM yang berperan dalam penanganan modifikasi rumah menjadi aman?
- a. fisioterapis
  - b. terapi okupasi
  - c. ortotis prostetik
  - d. psikologi
  - e. petugas sosial medis**
44. perempuan 60 tahun datang dengan nyeri lutut kanan sejak 3 hari yang lalu. Pada pemeriksaan adanya edema dan krepitasi pada genu dekstra. terapi modalitas yang tepat :
- a. infra red
  - b. parafin bath
  - c. short wave diathermy planar
  - d. short wave diathermy contr planar
  - e. cold therapy**
45. Terapi latihan apakah yang tepat diberikan pada kasus tersebut
- a. latihan koordinasi
  - b. latihan penguatan isometrik**

- c. latihan penguatan isotonik
  - d. latihan agility
  - e. latihan endurance
46. alat bantu apakah yang tepat pada kasus tersebut?
- a. cane
  - b. axillary crutches
  - c. forearm crutches
  - d. walker**
  - e. wheelchair
47. bagian dari tim RM yang berpeseran dalam penanganan konservasi sendi lutut dalam kasus ini?
- a. fisioterapis
  - b. terapi okupasi**
  - c. ortotis prostetik
  - d. psikologi
  - e. petugas sosial medis
48. Seorang perempuan usia tahun datang ke poliklinik Rm medik dengan keluhan nyeri punggung 1 bulan ini. pasien membawa hasil pemeriksaan BMD. Dari pemeriksaan BMD nilai apakah yang dipakai untuk menyokong diagnosis pada kasus tersebut?
- a. Q score
  - B. T score**
  - c. Z score
  - d. Y score
  - E. X score
49. Apakah arti dari score pada kasus tersebut
- A. normal**
  - B. osteopenia
  - c. osteoporosis
  - d. osteoporosis berat
  - e. tidak ada artinya
50. terapi latihan yang tepat?
- a. latihan koordinasi
  - b. latihan agility

**c. latihan W**

- d. latihan aerobik
- e. latihan dengan trampoline

**catatan tambahan:**

williams exercise for LBP kecuali HNP

- pelvic tilt
- knee to chest
- finger to toe
- partial sit up
- starting position
- sit to stand

untuk HNP gunakan McKenzie

**FORENSIK + BIOETIKA + MEDIKOLEGAL**

1. Terjadi kecelakaan pesawat di pemukiman penduduk. Terdapat sekitar 100 korban. Tim DVI sulit mengidentifikasi karena banyaknya korban yang bercampur dengan penduduk setempat. Di sekitar korban tampak barang-barang korban. Keluarga korban datang untuk melihat. Apa yang harus dilakukan dalam tahap penyidikan?
  - a. TKP- postmortem- antemortem- debriefing- rekanalisasi
  - b. TKP- antemortem- postmortem- rekanalisasi- debriefing
  - c. TKP- antemortem- postmortem- debriefing- rekanalisasi
  - d. Antemortem- postmortem- rekanalisasi- debriefing
  - e. TKP- postmortem- antemortem- rekanalisasi- debriefing
2. Seorang dokter puskesmas melaporkan adanya kecelakaan di wilayah dia bertugas. Kecelakaan terjadi antara 2 bus. Karena banyaknya korban, membutuhkan tim untuk menyelamatkan. Penduduk setempat ikut membantu dan memanggil tim penyelamat. Apa yang dilakukan untuk menangani kasus tersebut?
  - a. Membentuk tim penyelamat yang solid.
  - b. Membuat peta sederhana TKP
  - c. Segera mengambil keputusan
3. Seorang laki-laki, korban pencakaran seorang wanita. Terdapat luka lecet di pipi dan pelipis. Meminta VER hidup yang diminta dari Kepolisian. Kasus di atas sesuai dengan pasal:
  - a. 351 KUHP



- b. 352 KUHP
  - c. 351 KUHP
  - d. 352 KUHP
  - e. 90 KUHP
4. Korban laki-laki, ditemukan leher terdapat luka lecet, lidah terjulur, pada kemaluan keluar air mani.  
Dari kesimpulan di atas korban meninggal karena:
- a. Gantung diri
  - b. Terjerat
5. Seorang pasien ingin melakukan klain kepada asuransi. Pihak asuransi meminta rekam medik pasien yang diberikan oleh dokter yang merawatnya.  
Apa yang akan dilakukan seorang dokter?
- a. Memberikan resum medic
  - b. Memberikan rekam medic
6. Seorang pasien jantung dirujuk oleh dokter keluarga ke dokter spesialis jantung. Dokter spesialis jantung tersebut menulis rekam medic pasien, kemudian menjawab rujukan dokter keluarga tersebut. Namun tulisannya tidak dapat dibaca.  
Apa fungsi rekam medic yang tidak tersampaikan pada kasus di atas?
- a. Legal ....
  - b. Research
  - c. Communication
7. Pasien laki-laki datang dengan gangrene pada kaki kirinya. Pasien mengidap DM. dokter menyarankan untuk amputasi, tetapi pasien menolak. Beberapa hari dirawat di RS pasien koma. Dan dokter menyarankan untuk melakukan amputasi karena bila tidak dilakukan luka tidak kunjung sembuh dan bertambah parah. Kemudian keluarga menyetujui untuk diamputasi. Saat sadar pasien badan terasa enak, pasien dapat duduk. Tapi pada saat pasien akan turun dari tempat tidur dan berjalan, pasien melihat kakinya telah diamputasi. Pasien marah dan menuntut dokter.  
Apa yang seharusnya dilakukan oleh dokter bedah tersebut?
- a. Membicarakan dengan keluarga
  - b. Membicarakan secara baik dan negosiasi dengan pasien.
  - c. Setelah melakukan amputasi, segera merujuk ke psikiataer agar pasien dapat mengontrol emosinya.
  - d. Merujuk ke psikiater untuk melanjutkan pengobatan.....

8. Seorang perempuan ditemukan tenggelam. Dengan posisi tangan kanan menggenggam rumput dan sangat kaku, tangan kiri lemas, wajah masih segar.
  - a. Rigor mortis
  - b. Livor mortis
  
9. Seorang laki-laki ditemukan tewas di kamarnya. Tidak ada tanda kekerasan, tidak ada luka. Bagian punggung pada lebam mayat hilang dengan penekanan, kaki dan tangan kaku. Perkiraan meninggal korban tersebut:
  - a. < 6 jam
  - b. 6-8 jam
  - c. 8-12 jam
  - d. > 12 jam
  - e. 12-24 jam
  
10. Seorang perempuan (65 tahun) datang tidak sadarkan diri, dan harus segera dilakukan operasi. Dokter hendak meminta *informed consent* dari pihak keluarga. Saat itu ada anak kandung (30 tahun), adik sepupu (60 tahun), tetangga (35 tahun), kepala desa (45 tahun), adik suaminya (adik ipar).  
Yang berhak untuk menandatangani *informed consent*?
  - a. Anak kandung
  - b. Adik sepupu
  - c. Tetangga
  - d. Kepala desa
  - e. Adik ipar
  
11. Seorang istri melaporkan kepada Polisi seorang perempuan yang diduga telah melakukan persetubuhan dengan suaminya. Istri tersebut ingin perempuan tersebut melakukan visum. Beritas acara kasus di atas:
  - a. Pemerkosaan
  - b. Perzinahan
  - c. Perbuatan atas dasar suka sama suka
  
12. Seorang laki-laki atlet renang, ditemukan tenggelam di kolam renang saat latihan. Tapi saat dilakukan visum ditemukan unsur alcohol dalam tubuhnya.  
Korban meninggal karena:
  - a. Wet ....
  - b. Dry....

13. Seorang perempuan datang ke dokter untuk meminta suntik vitamin C. tetapi dokter mengatakan jika pasien tidak perlu suntik vitamin C. pasien tetap ingin suntik vitamin C.  
Dilema apa yang dirasakan dokter tersebut?
- Non maleficence vs beneficence
  - Autonomy vs non maleficence
  - Autonomy vs beneficence
  - Justice vs privacy
14. Seorang perempuan yang sedang hamil datang ke dokter dan mengatakan ingin menggugurkan kandungannya. Dokter menolaknya. Tetapi perempuan tersebut tetap ingin menggugurkannya.  
Prinsip apa yang dilakukan oleh dokter tersebut?
15. Seorang laki2 mengalami luka terbuka pada lengan atas dengan tepi tidak rata, sudut tumpul, dan terdapat jembatan jaringan. Jenis luka yang dialami merupakan
- luka tumpul
  - luka tajam
  - luka listrik
  - luka termis
  - luka kimia
16. seorang laki2 tertembak di dada. Pada dadanya terdapat luka berbentuk bulat, berukuran 0,8 cm, luka lecet dengan kelim tattoo. Jarak penembakan
- jauh
  - dekat
  - sangat dekat
  - kontak
  - dekat terhalang
17. dokter mengiklankan sebuah suplemen kesehatan. Tindakan dokter ini
- tidak dibenarkan karena harus melalui uji klinis
  - tidak dibenarkan karena melanggar kemandirian profesi
  - dibenarkan karena mempunyai keahlian dalam bidang tersebut
  - dibenarkan karena terkait kesehatan
  - dibenarkan karena untuk pengetahuan

18. seorang laki2 ditemukan mati dalam rumahnya. Pintu rumah dalam keadaan terkunci dan terdapat surat peninggalan. Terdapat luka jerat pada lehernya dengan simpul hidup, lebam pada kedua ekstremitas atas dan bawah, dengan tali tergantung pada kusen pintu kamar, kaki tidak menyentuh lantai. Kematian pada laki2 ini
- a. pembunuhan
  - b. bunuh diri
  - c. hanging
  - d. simulated hanging
19. kapan hak undur diri dari seorang dokter sebagai saksi ahli dapat ditolak oleh penegak hukum
- a. saat dokter diminta pasien sebagai saksi ahli
  - b. saat dokter tidak mau terlibat dalam hal ini
  - c. saat dokter diminta jaksa sebagai saksi ahli
  - d. saat dokter diminta hakim sebagai saksi ahli
  - e. saat dokter diminta atasan dokter sebagai saksi ahli
20. seorang wanita datang ke penyidik mengaku telah diperkosa dan meminta visum. Dari hasil pemeriksaan ditemukan tanda2 post partum, lochia pada vulva, bayi yang dilahirkan mati, tes apung (+). Yang terjadi pada wanita ini
- a. pemerkosaan
  - b. pelecehan seksual
  - c. kekerasan seksual
  - d. pengguguran kandungan
  - e. pembunuhan
21. sebagai seorang dokter pejabat yang sedang diperiksa KPK. Pejabat itu mengatakan bahwa dirinya sedang sakit dan dalam kondisi yang tidak sehat. Dokter tersebut kemudian diwawancara oleh wartawan. Tindakan dokter
- a. dokter memberi pernyataan yang sejelas2nya terkait proses hukum
  - b. dokter memberi pernyataan supaya tidak menimbulkan kesalahpahaman
  - c. dokter meminta media untuk mengirim surat resmi ke institusi kesehatan
  - d. dokter menolak memberi pernyataan karena dapat melemahkan kondisi pasien
  - e. dokter menolak memberi pernyataan karena merupakan kerahasiaan dari pasien
22. seorang laki2, 10 th, datang diantar oleh ibunya utk berobat ke IGD dengan keluhan demam 2 hari. Selain itu, pasien juga mengeluh nyeri kepala, mual, muntah. Dari hasil pemeriksaan didapatkan TD 100/60, N 96x, RR 20x, t 39,5, Rumpel test (+), trombosit 135.000, tidak

ditemukan kelainan pada pemeriksaan fisik maupun laboratorium. Dokter menyarankan ke ibu pasien supaya anaknya berobat jalan. Namun ibu pasien menginginkan anaknya dirawat inap. Beda empati dari simpati yang dapat diberikan dokter

- a. dokter memahami kekuatiran Ibu pasien tapi tetap bertindak sesuai pertimbangan medis
- b. dokter memahami ketakutan dan kekuatiran ibu pasien, dan ikut merasakan perasaan yang sama
- c. dokter memahami ketakutan dan kekuatiran ibu pasien dan ikut merefleksikan pemahamannya
- d. dokter menggali emosi perasaan yang melatarbelakangi keinginan ibu pasien utk dirawat inap
- e. dokter memahami ketakutan dan kekuatiran ibu pasien, dan meluluskan permintaannya utk dirawat inap

23. Seorang dokter meminta *second opinion* tentang pasiennya kepada teman sejawatnya. Dokter tersebut mencantumkan status pasien lengkap mulai dari anamnesis, pemeriksaan fisik sampai pemeriksaan penunjang. Apakah jenis konsultasi yang dilakukan oleh dokter tersebut?

- a. formal consultation
- b. informal consultation
- c....

24. Anda seorang dokter di PUSKESMAS dan hendak melakukan pemeriksaan penunjang berupa rontgen foto thorax terhadap pasien yang dicurigai menderita TB. Apakah jenis rujukan yang dilakukan oleh dokter PUSKESMAS tersebut?

- a. Rujukan operasional
- b. Rujukan medis
- c. Rujukan klinis

25. Laki2 usia 33th. Datang ke praktik saudara membawa hasil Pemeriksaan BTA +, kemudian meminta surat keterangan sakit, oleh anda diberikan surat dengan jumlah hari sakit dikosongkan. Setelah beberapa hari anda didatangi KPK yang menjelaskan bahwa tersangka yg sedang diproses hukum mangkir dari panggilan dengan bukti surat keterangan sakit selama 15 hari. KPK meminta penjelasan dari anda dan meminta salinan tekam medis pasien tersebut. Sikap anda adalah

- A. Menjelaskan semuanya kepada penyidik
- B. Meminta surat perintah pengadilan kepada penyidik
- C. Menjelaskan kepada penyidik bahwa yg mengisi tanggal adalah pasien sendiri

- D. Mencari informasi bagaimana membuat surat keterangan sakit yang semestinya
  - E. Menghindari penyidik dengan tidak praktek seminggu
26. Seorang laki2 17th mengalami kecelakaan tabrak lari, kemudian dibawa oleh org sekitar ke rumah sakit. setelah dilakukan pemeriksaan dibutuhkan tindakan operasi untuk life saving pasien tersebut sedangkan keluarga pasien tidak ada. Tindakan anda sebagai seorang dokter adalah
- A. Konservatif
  - B. Melakukan operasi dengan informed consent pada polisi
  - C. Menunggu keluarga pasien datang
  - D. Melakukan operasi tanpa informed consent
  - E. Melakukan operasi dengan informed consent pada pengantar
27. Terdapat 5 pasien berikut ini, semua pasien tersebut akan menjalani operasi, dari pasien dibawah ini manakah yang paling kompeten untuk menandatangani informed consent yg diberikan dokter
- A. Laki2 17th, korban tawuran
  - B. Perempuan 2 th. Jatuh dari tangga
  - C. Laki2 30th, tertabrak kereta, keadaan koma
  - D. Perempuan 16th, dihajar suaminya
  - E. Perempuan 24th, tuna grahita, jatuh dari kursi roda
28. Laki2 30th ditemukan meninggal dikosnya, posisi terlentang, didapatkan lebam mayat berwatna merah keunguan dibagian belakang tubuh, tidak hilang dengan penekanan, kaku mayat menetap. Berapakah perkiraan kematian korban tersebut
- A. 0,5 - 2 jam
  - B. 2 - 4 jam
  - C. 4 - 8 jam
  - D. 8 - 24 jam
  - E. 24 - 48 jam
29. Laki2 34 th tertabrak truk hingga paha serta kaki kanannya hancur. Darah terus mengalir, pasien mulai tidak sadarkan diri, dokter berencana melakukan amputasi melihat keadaan pasien tersebut. Bagaimanakah aspek medikolegal dari tindakan dokter tersebut?
- A. Tidak dibenarkan, karena tindakan kedokteran yg berdampak besar harus dengan seijin atau informed consent dari pasien
  - B. Tidak dibenarkan, karena pihak rs harus menghubungi keluarga pasien terlebih dahulu
  - C. Dibenarkan, karena merupakan tindakan life saving atau mencegah perburukan

- D. Dibenarkan, karena prosedur IGD
- E. Dibenarkan, karena belum diatur dalam hukum

---

**SEMANGAT SEMUANYA! UKDI FEBRUARI 2014, OSCE – CBT LULUS!**

---